



Psdta Tumori del Pancreas Esocrino

Allegato 1 : Indicazioni delle lesioni cistiche pancreatiche

**Approvato dal Gruppo di Studio sui Tumori del Pancreas e delle Vie Biliari
Rete Oncologica Piemonte e Valle d'Aosta**

Comitato estensore

Marco Francesco Amisano, Stefano Giaccardi, Serena Langella, Paola Salacone

Approvato dal Gruppo di Studio sui Tumori del Pancreas e delle Vie Biliari

Partecipanti:

Irene Alabiso, Marco Francesco Amisano, Vincenzo Arena, Elia Armellini, Marco Ballarè, Giovanna Bellotti, Elena Berrino, Donata Campra, Stefania Cerutti, Stefano Giaccardi, Daniele Giordano, Anna De Luca, Serena Langella, Alessandro Lavagna, Francesco Leone, Annalisa Macera, Donatella Marino, Oliviero Ostellino, Donatella Pacchioni, Eraldo Personnettaz, Luca Portigliotti, Ferruccio Ravazzoni, Vincenzo Ricci, Raffaele Romito, Paola Salacone, Mauro Santarelli, Stefano Silvestri, Beatrice Silvia, Pietro Sozzi, Rosella Spadi, Antonio Trogu

Anno di pubblicazione 2018

Con l'avvento di metodiche di imaging sempre più accurate, quali la risonanza magnetica (RM) e la TAC, e di una loro maggior diffusione sul territorio, è diventato sempre più frequente il riscontro - talora occasionale- di cisti pancreatiche, la cui prevalenza varia da un 2.6% ad un 19,6%.

La caratterizzazione diagnostica e la gestione terapeutica di queste cisti, rappresenta talora un vero dilemma, poiché spesso la semplice morfologia non consente di discriminare tra una forma sicuramente benigna da una con un potenziale evolutivo; inoltre non sempre è così ben definita la loro storia naturale e questo non consente di assumere decisioni terapeutiche definitive, aggressive quali ad esempio un intervento chirurgico altamente demolitivo come la duodenocefalo- pancreasectomia.

Nell'intento di raggiungere un consenso condiviso per la gestione delle lesioni cistiche del pancreas, nel mese di maggio 2018 ha avuto luogo un incontro a cui hanno partecipato gastroenterologi e chirurghi afferenti ai principali centri ospedalieri del Piemonte e della Valle d'Aosta.

Durante la discussione sono stati affrontati i principali statement diagnostici e terapeutici giungendo a condividere un algoritmo gestionale che ricalca le ultime linee guida nazionali ed europee. La gestione di tali pazienti è stata adeguata alle differenti realtà regionali anche per garantire un accesso fluido e standardizzato alle strutture di secondo livello.

DIAGNOSI

I pazienti con riscontro occasionale di lesione cistica del pancreas devono essere sottoposti ad almeno una indagine di II° livello (Tc o RM) e quindi esclusi dal work up diagnostico se non candidabili a chirurgia (per comorbidità, età ecc.) oppure se di età superiore a 80 anni in presenza di lesioni cistiche con diametro inferiore o uguale a 5 mm.

La tecnica di imaging con maggior accuratezza diagnostica è la risonanza magnetica pancreatica con mdc associata alla colangio-RM (40-95%).

La RM è superiore alla TC nel descrivere l'architettura interna della lesione (presenza di nodulazioni murali, presenza di setti) e la sua morfologia, nell'identificare la presenza di lesioni cistiche pancreatiche multiple e nell'identificare un'eventuale comunicazione tra il dotto pancreatico maggiore e la lesione cistica.

L'esecuzione di una ecoendoscopia non è sempre necessaria. E' strettamente indicata in caso di caratteristiche morfologiche sospette per cancerizzazione alla TC o RM oppure in caso di dubbi diagnostici non risolti da TC e/o RM.

In caso di pazienti giovani che verosimilmente andranno incontro ad un follow-up lungo un'EUS andrebbe comunque eseguita (ab initio o durante il follow-up).

L'FNA sotto guida ecoendoscopica va effettuata in caso di sospetto clinico o di imaging radiologico o ecoendoscopico di degenerazione neoplastica o in presenza di worrisome features per gli IPMN (cisti > di 3 cm, noduli murali non captanti il mdc, dotto di Wirsung tra i 5 e i 9 mm, aumento brusco del calibro del Wirsung, linfadenopatie loco-regionali).

La presenza di CEA intracistico elevato (> 192 ng/ml) aiuta nella diagnosi differenziale tra lesioni mucinose e sierose, ma non è indicativo di cancerizzazione della lesione stessa.

TRATTAMENTO CHIRURGICO

Indicazioni

IPMN

Le indicazioni assolute alla chirurgia negli IPMN main type, oltre alla dilatazione del Wirsung > 10 mm, sono la presenza di ittero e componente solida intracistica captante il contrasto.

L'IPMN side-branch è a bassa e lenta progressione neoplastica se non sono presenti stimate di alto rischio, pertanto i rischi della chirurgia resettiva pancreatica devono essere sempre confrontati con l'eventuale possibilità di cancerizzazione delle lesioni e con le condizioni generali del paziente.

CISTOADENOMI

I cistoadenomi sierosi sono lesioni cistiche benigne (mortalità specifica vicina allo zero) pertanto andranno incontro alla chirurgia soltanto se sintomatici per compressione delle strutture adiacenti (vena porta, stomaco, duodeno, via biliare) o per pancreatite ricorrente

I cistoadenomi mucinosi sono associati a rischio di degenerazione (12-20%).

Il potenziale di trasformazione maligna correla con le dimensioni della lesione.

Indicazione assoluta alla chirurgia è rappresentata da diametro ≥ 4 cm. Nei pazienti giovani con buon performance status si può valutare l'indicazione chirurgica anche per lesioni tra 3 e 4 cm.

Indicazione relativa alla chirurgia risulta, inoltre, essere il rapido accrescimento, eventualità più frequente nelle donne in gravidanza.

Gli IPMN (sia side-branch sia main-duct) e cistoadenomi mucinosi con segni di degenerazione sono lesioni ad alto rischio di istologico definitivo positivo per carcinoma invasivo e pertanto devono essere sottoposte ad una resezione oncologica comprensiva di linfadenectomia.

L'approccio mininvasivo è sicuro, applicato maggiormente per le pancreasectomie distali dove la chirurgia robotica apporta un vantaggio nell'esecuzione delle resezioni spleen preserving. Determina una riduzione della degenza postoperatoria ma non riduce il tasso di fistole pancreatiche, allunga i tempi operatori e presenta gli stessi risultati oncologici a breve e lungo termine rispetto alla chirurgia open.

FOLLOW-UP

CISTOADENOMI

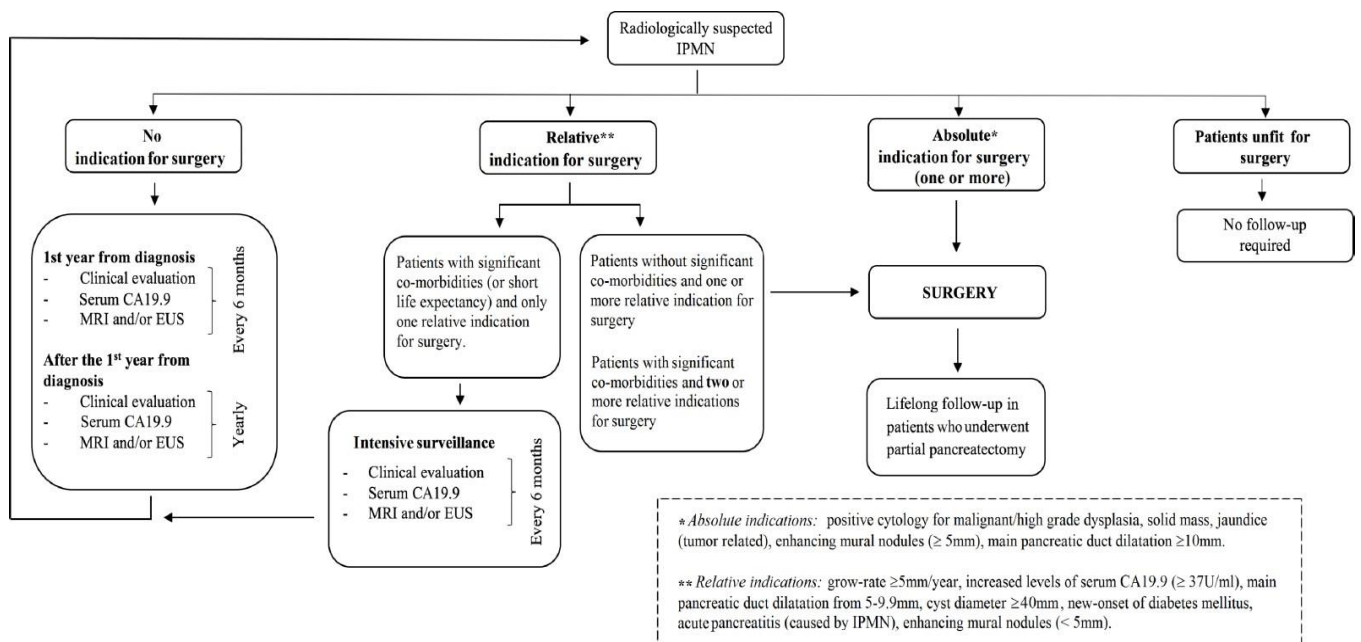
Cistoadenoma Sieroso, se diagnosi certa ed in assenza di indicazione chirurgica, è consigliato follow-up con unico controllo radiologico (RM o TC) a un anno dalla prima diagnosi.

Cistoadenoma Mucinoso (<30mm) è indicato un follow-up simile a quello degli IPMN (vedi flow- chart).

IPMN

Numerosi studi dimostrano che la progressione neoplastica degli IPMN aumenta con il passare del tempo. Per tale motivo è strettamente raccomandato il follow-up fino a quando il paziente risulta potenzialmente candidabile alla chirurgia.

L'aumento del Ca 19.9 sierico è un marcatore indipendente di degenerazione neoplastica negli IPMN. La RM pancreatica garantisce un'ottima accuratezza diagnostica nel valutare il diametro del dotto pancreatico e le sue eventuali modifiche nel tempo, la comparsa di componenti solide o noduli intramurari. Rispetto alla TC, non espone il paziente al rischio delle radiazioni soprattutto in caso di lungo follow-up (vedi flow-chart).



BIBLIOGRAFIA

European evidence-based guidelines on pancreatic cystic neoplasms. The European Study Group on Cystic Tumours of the Pancreas. *Pancreas. Gut* 2018;67:789–804.

Tanaka M, Fernández-Del Castillo C, Kamisawa T, et al. Revisions of international consensus Fukuoka guidelines for the management of IPMN of the pancreas. *Pancreatology* 2017;17:738–53.

Italian consensus guidelines for the diagnostic work-up and follow-up of cystic pancreatic neoplasms. [Dig Liver Dis.](#) 2014 Jun;46(6):479-93.