

POSTER REVIEW

SESSIONE SULLA ONJ

A cura di Vittorio Fusco

- PREVENZIONE E SCREENING**
- TERAPIE CONSERVATIVE E CHIRURGICHE**
- IMAGING**
- ASPETTI PARTICOLARI**

PREVENZIONE e SCREENING

Alessandrì et al (Milano)

Bencardino et al (Milano – S.Raffaele)

Caroti et al (Genova-Galliera)

Ciuffreda et al (Torino-Molinette)

Fasciolo et al (Alessandria)

Gabriele et al (Pisa)

Migliario et al (Novara)

Musciotto et al (Palermo)

Pellegrini et al (Lucca)

Ripamonti et al (Milano-INT)

Volpi (Chieti – SISBO)

RACCOLTA E FOLLOW UP DEI PAZIENTI CON OSTEONECROSI MASCELLARE E MANDIBOLARE INDOTTA DA BIFOSFONATI (ONJ)

**ALESSANDRI' G., BALDISSERRI E., MIRELLI C., MANTOVANI S., DALL'AGNOLA R.,
GRIMALDI R., SCANDOLA O., TETI P., ASPESI M.**

Università degli Studi di Milano, Clinica Odontoiatrica, Istituti Clinici di Perfezionamento (ICP)

Direttore: Prof. F.Santoro

Reparto di Conservativa ed Endodonzia (Resp. Prof. Dott. L.Bartorelli)

85 pz seguiti (di cui 14 ONJ)

Anamnesi dettagliata per fattori di rischio

Stretto follow-up di casi di ONJ

(dopo terapia conservativa)

Pe RISCHIO di NUOVE AREE di ONJ

OSTEONECROSIS OF THE JAW IN CANCER PTS TREATED WITH ZOLEDRONIC ACID FOR BONE METASTASES: OUR EXPERIENCE

**Bencardino K, Ronzoni M, Ferri C, Zucchinelli P, Aldrighetti D, Villa E
Medical Oncology and Farmacology Department, S Raffaele Scientific Institute**

Background

- ✓ **Zoledronic acid is largely employed in the treatment of bone mts, improving pts quality of life by the reduction of bone pain and pathological bone fractures**
- ✓ **However its prolonged administration can be associated with a severe complication: the avascular osteonecrosis of the jaw**
- ✓ **The pathogenesis of this adverse event is still debated: some authors suggest a potential antiangiogenetic activity of bisphosphonates. The concomitant administration of Zoledronic acid and hormonal therapies or antiangiogenetics could increase the incidence of osteonecrosis**

AIM OF THE STUDY: We retrospectively evaluated the incidence of jaw osteonecrosis in our Institution considering clinical features, that could represent potential risk factors

OSTEONECROSIS OF THE JAW IN CANCER PTS TREATED WITH ZOLEDRONIC ACID FOR BONE METASTASES: OUR EXPERIENCE

**Bencardino K, Ronzoni M, Ferri C, Zucchinelli P, Aldrighetti D, Villa E
Medical Oncology and Farmacology Department, S Raffaele Scientific Institute**

N°JAW OSTEONECROSIS/TOT PT	4/250
MALES/FEMALES	1/3
BREAST CANCER/RENAL CANCER	2/2
ANTIANGIOGENETIC THERAPY	1 (sunitinib for renal cancer)
HORMONAL THERAPY	2 (tamoxifen, aromasin)
STEROIDEAL THERAPY	0
CALCIUM VALUE VARIATION	0

CONCLUSIONS: The incidence of jaw osteonecrosis could be decreased both by a multidisciplinary clinical monitoring including preventive protocols and by a better comprehension of its pathogenesis and potential risk factors, such as a concomitant treatment with antiangiogenetic agents and hormonal therapy

Osteonecrosi mandibolare (ONJ) e Bifosfonati (BF) : un'analisi retrospettiva

**Caroti C.*, Gozza A*., Balbi P^., Brunamonti
B.P^., Verrina G.^., Cassola G°. , Mori M.°,
Bandelloni R.** , Decensi A.***

E.O.Ospedali Galliera – Genova

*S.C.Oncologia Medica,
^S.C.Odontostomatologia, ^^S.C.Chirurgia
maxillofacciale, °S.C.Malattie Infettive,
°°S.C.Laboratorio Analisi, **S.C.Anatomia ed
Istologia Patologica

Background

- Bifosfonati (BF) : farmaci comunemente utilizzati anche per patologie croniche ossee benigne, ed efficaci nella riduzione e nella prevenzione delle complicanze scheletriche in pazienti oncologici con (e senza) metastasi ossee
- ONJ : Segnalazione spontanea dal 2003 (6% ?)
- Fattori di rischio : età del paziente, abitudini di vita, tipo di BF, durata del trattamento, interventi odontoiatrici durante il trattamento con BF
- Trattamento ONJ : ancora controversie

Analisi Retrospettiva presso il nostro Centro

- Dal 2005 al 2007 : 150 pazienti con metastasi ossee trattati con BF ev (Acido Zoledronico 4 mg q21)
- Riscontro retrospettivo di 2 casi di ONJ su 150 pazienti (pari al 1.3%)
- Entrambi sottoposti a procedure odontoiatriche non controllate durante il trattamento con BF
- No profilassi antibiotica

Caratteristiche dei Pazienti (1.3%)

Iniziali (sesso)	Età	Comorbidità	Neoplasia primitiva	Terapia Oncologica concomitante	Durata terapia con BF (mesi)	Abitudini di vita	Eventi scheletrici
FI (F)	68	ness	breast	CT	18	Nds	frattura patologica ipercalcemia
TA (M)	72	ness	Lung NSCLC	CT RT	24	Fumo	Compress midollare

Risultati e Conclusioni

- Beneficio clinico da terapia con BF
- Trattamento ONJ (con beneficio) : terapia antibiotica sistemica, toilette locale limitata (piezosurgery)
- Decesso per progressione di malattia
- Dal 2006 tutti i pazienti in trattamento con BF effettuano Rx panoramica ed un adeguato controllo odontostomatologico semestrale
- Dal 2006 non si sono più verificati casi di ONJ presso il nostro Centro.

“Prevenzione dell’Osteonecrosi Mandibolare da Bifosfonati (ONJ) in pazienti affetti da metastasi ossee da tumori solidi. Esperienza Clinico - Organizzativa di collaborazione tra Oncologia Medica I e Chirurgia Orale I dell’Ospedale San Giovanni Battista di Torino”

Ciuffreda L.¹, Scoletta M.², Mozzati M.², Scansetti P.², Vandone A.M.¹, Donadio M.¹

1. Oncologia Medica I - C.O.E.S., Ospedale San Giovanni Battista, Sede Molinette, Torino

2. Chirurgia Orale I , Ospedale San Giovanni Battista, Sede Molinette, Torino

GIC da 10.2005

Osservati 185 pazienti



Nessun nuovo caso di ONJ in ultimi 2 anni

PREVENZIONE E SCREENING DELLA OSTEONECROSI DEI MASCELLARI (ONJ) NEI PAZIENTI TRATTATI CON BIFOSFONATI (BP): ESPERIENZA DELL'AZIENDA OSPEDALIERA DI ALESSANDRIA

A. Fasciolo[”], A.Pertino^{**}, A.Baraldi^{*}, P.Russo^{^^}, O.Testori^{^^}, G. Mulè^{**}, V.Fusco[^].

SC ORL-Chir.Maxillo-facciale[”], Day-Hospital Onco-Ematologico^{**}, SC Oncologia[^], SC Ematologia^{*}, Dip. Diagnostica per Immagini^{^^}, Azienda Ospedaliera Alessandria

Gruppo Aziendale da 09.2005
Studiati 220 pazienti

Osservati 19 casi di ONJ

3 casi iniziali

5 casi in screening di pazienti già in trattamento



0 casi in pazienti visitati e controllati prima di iniziare BP

11 casi provenienti da ospedali vicini o da dentisti del territorio

Prevenzione e terapia dell'osteonecrosi dei mascellari presso l'U.O. di Chirurgia Odontostomatologica dell'Azienda Ospedaliera Universitaria Pisana.

Mario Gabriele:

Presidente del corso di laurea specialistica in Odontoiatria e Protesi Dentaria Università di Pisa.
Professore Ordinario di Chirurgia Speciale Odontostomatologica.
Direttore U.O. Chirurgia Odontostomatologica dell'Azienda Ospedaliera Universitaria Pisana.

Fabio La Ferla:

Dottorando di ricerca presso la Cattedra di Chirurgia Speciale Odontostomatologica del Prof. Mario Gabriele.



**53 casi di ONJ : chirurgia riservata al 53% (casi con complicanze);
preferibile la terapia conservativa**



99 pazienti pre-BP : accurata descrizione

21% lesioni da protesi

45% lesioni cariose

35% residui radicolari

73% igiene orale insoddisfacente

58% parodontopatie

PROTOCOLLO DI IGIENE ORALE IN PAZIENTI IN TERAPIA CON BIFOSFONATI .

Mario Migliario, Andrea Melle, Pier Luigi Foglio Bonda.

Corso di Laurea in Igiene Dentale. Università del Piemonte Orientale “A. Avogadro”.

suddivisione dei pazienti in cinque gruppi in base all'assunzione di BF ed alla presenza o meno di lesioni;

- 1) pazienti che si sottoporranno a somministrazione di BF;
- 2) pazienti in terapia con BF, senza lesioni, già inseriti in un protocollo preventivo;
- 3) pazienti in terapia con BF, senza lesioni, non inseriti in un protocollo preventivo;
- 4) pazienti in terapia con BF, con lesioni, nonostante l'attuazione di un protocollo preventivo;
- 5) pazienti in terapia con BF, con lesioni, mai inseriti in un protocollo preventivo.

Di fondamentale importanza l'opera di prevenzione primaria e secondaria degli Igienisti Dentali che devono concorrere all'obiettivo di ridurre il rischio di sviluppare BRONJ mediante l'esecuzione di sedute di igiene orale professionale, l'istruzione e la motivazione ad un'accurata igiene domiciliare ed il monitoraggio periodico del paziente.



Task Force in Sicilia Occidentale per l'Osteonecrosi dei Mascellari da BF e sua prevenzione I e II: il PROMaB

MUSCIOTTO A*, CAMPISI G*, MAUCERI N* e PROMaB**

*: Dip. Scienze Stomatologiche "G. Messina" - Università degli Studi di Palermo;

** : Azienda Ospedaliera Universitaria Policlinico (AOUP) "P. Giaccone" - Università degli Studi di Palermo.



L'osteonecrosi dei mascellari (ONM) rappresenta una complicanza emergente, a medio-lungo termine, descritta originariamente solo a carico dei pazienti oncologici (e.g. con mieloma multiplo, metastasi ossee da carcinoma mammario o prostatico) trattati con bifosfonati (BF) per via parenterale (e.g. pamidronato o zoledronato). Di recente, la letteratura ha attenzionato e riportato l'evenienza -sia pure rara- di ONM anche in pazienti in trattamento con BF orali (e.g. Aledronato, Risendronato) per la cura e/o prevenzione dell'osteoporosi, giustificando l'esigenza di mettere a punto anche per tali pazienti soprattutto un protocollo di prevenzione primaria (in Italia Nota AIFA del 9 novembre 2006 con Obbligo di modifica degli stampati delle specialità medicinali contenenti bifosfonati per os). E' quindi emergente nella comunità scientifica e clinica italiana la necessità di creare informazione e protocolli interdisciplinari tra gli specialisti di competenza (e.g. oncologi, ematologi, internisti, geriatri, ginecologi, ortopedici, reumatologi, fisiatri, radiologi e, non ultimo, odontoiatri), adeguatamente mutuando i protocolli preventivi e terapeutici in base alle variabili individuali (età del paziente, patologia di base, coesistenza di fattori di rischio locali/sistemici, tipo di BF, modalità di somministrazione, periodo di assunzione). Di recente, un gruppo interdisciplinare di medici della Facoltà di Medicina e Chirurgia dell'Università di Palermo ha costituito, presso il Policlinico "Paolo Giaccone", una task force per curare e prevenire l'ONM da BF: il PROMaB (Prevenzione e Ricerca sull'Osteonecrosi dei Mascellari da Bifosfonati). La sezione "Policlinico" del gruppo di studio PROMaB dell'Azienda Ospedaliera Universitaria Policlinico (AOUP) "P. Giaccone" - Università di Palermo- è stata riconosciuta ed autorizzata (Prot. n. 3869/2007) dal Direttore Generale dell'AOUP - Dott. Giuseppe Pecoraro - con i relativi percorsi aziendali trasversali e le attività divulgative necessarie in data 16/03/07. In data 12/04/2007 il gruppo PROMaB ha ottenuto il patrocinio dell'Assessorato alla Sanità - Regione Sicilia - (Prot. n. 2779/2007) con l'obiettivo di svolgere attività di prevenzione (primaria, secondaria e terziaria) per ONM da BF applicando criteri clinici e protocolli secondo le Linee Guida della Letteratura Internazionale.

STUDIO ONJ007: EFFICACIA DELLA PREVENZIONE NELLO SVILUPPO DI ONJ IN PAZIENTI CANDIDATI O IN TRATTAMENTO CON BIS FOSFONATI PER LOCALIZZAZIONI OSSEE DA NEOPLASIA SOLIDA O EMATOLOGICA E VALUTAZIONE EFFICACIA IN PAZIENTI CON ONJ

M. Pellegrini ^a, L. Tanganelli ^a, M. Battistoni ^a, M. Del Papa ^a; R. Laschi ^a; M. Rolla ^b, B. Bianchi ^b; A. Melosi ^a, G. R. Barsanti ^a; P. Rolla ^b; A. Savarino ^c, R. Tarchi ^d; C. De Santi ^e; C. Sabò ^g; F. Giannini ^b, I. Fiorini ⁱ U. O. Oncologia Medica, e U. O. Odontostomatologia Ospedale Campo di Marte Lucca

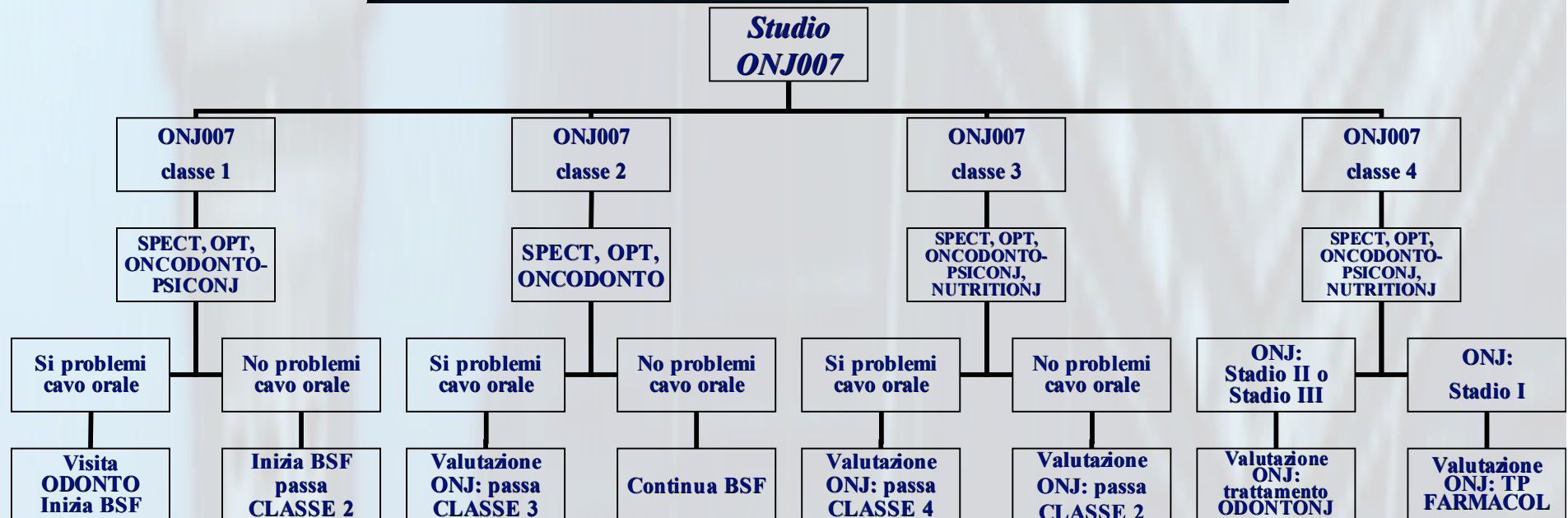
Dipartimenti Affiliati: ITT ^a; Psicologia Clinica ^a, Analisi Chimico Cliniche ^c; Medicina Nucleare ^d; Radiologia ^e; Otorinolaringoiatria ^f; Anatomia Patologica ^g; Diabetologia ^h; Biochimica Clinica ⁱ Ospedale Campo di Marte Lucca

STUDIO OSSERVAZIONALE ONJ007

Lucca

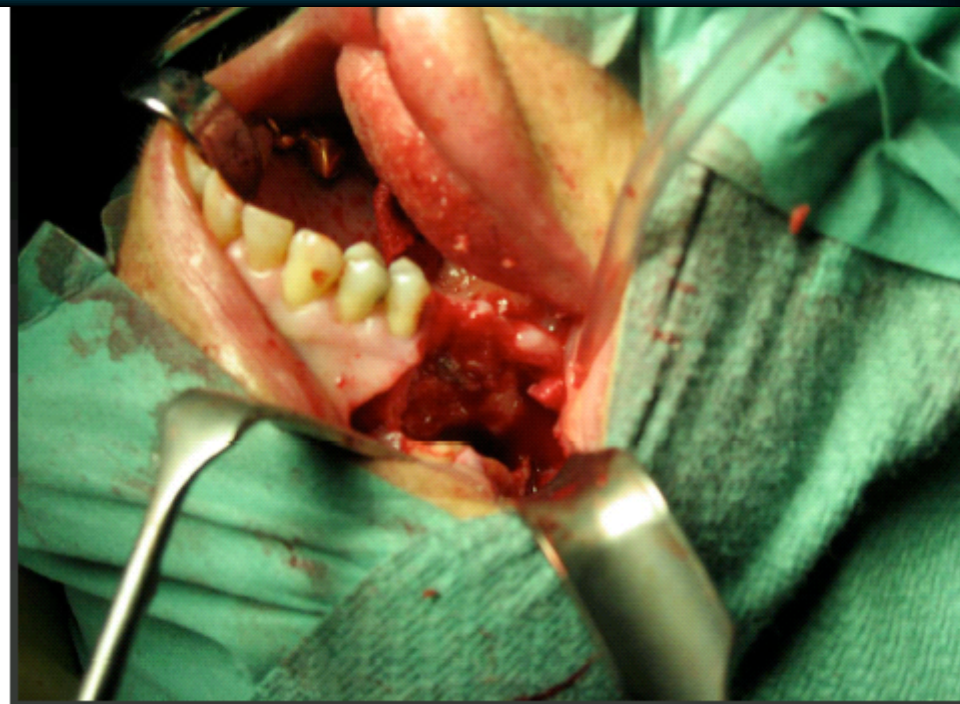
Valutazione efficacia della prevenzione nello sviluppo di ONJ in pazienti candidati o già in trattamento con BSF per il trattamento di localizzazioni ossee da neoplasie solide o ematologiche e/o osteoporosi. Protocollo di trattamento per i pazienti che hanno sviluppato ONJ con valutazione dell'eventuale beneficio clinico.

ALGORITMO



GESTIONE PAZIENTI ONJ CLASSE 3 e 4

- Alterazione del gusto
- Secchezza della bocca
- Nausea e vomito
- Mucosite e **difficoltà alla masticazione**



STUDIO ONJ007 ongoing. I primi dati evidenziano:

Il dato più interessante ci sembra:

- miglioramento nella gestione e nel trattamento dei pazienti in terapia con BSF
- miglior collaborazione di tipo multidisciplinare coinvolta in tale patologia
- diminuzione dei tempi di attesa per l'esecuzione degli esami
- corretta informazione dei pazienti e del personale sanitario
- coinvolgimento dell'odontoiatra e del medico di famiglia

L'attuazione del protocollo di studio ONJ007 ci permette di iniziare terapia con BSF nei tempi previsti conformandoci alle procedure di buona pratica clinica individuate dalla letteratura ONJ.

Ciò che ci attendiamo è che la percentuale di casi ONJ evidenziata nel nostro centro, nel periodo 1999-2007, dell'1,6% si riduca notevolmente nel tempo.

La prevenzione odontoiatrica riduce il rischio di sviluppare ONJ in pazienti con metastasi ossee da tumori solidi in trattamento con bisfosfonati: esperienza dell'Istituto Tumori di Milano

Ripamonti C, Fagnoni E, Maniezzo M*, Campa T, Cislighi E*, Brunelli C

Ambulatorio e Day Hospital di Terapia del Dolore e Cure Palliative, Fondazione IRCCS, Istituto Tumori di Milano

*Consulenti odontoiatrici

Dall'Aprile 2005, 154 pazienti consecutivi , pre-BP
ONJ passa da 3.3 % a 0.6 %

Conclusioni: la nostra esperienza dimostra che l'applicazione costante di misure preventive odontoiatriche prima ed in corso di terapia con BPs è in grado di determinare una riduzione del 75% nell'incidenza di ONJ. Tale evidenza supporta l'importanza di adottare tali misure in tutti i pazienti sottoposti al trattamento con BPs.

AGGIORNAMENTI SISBO

(Società Italiana Studio Bisfosfonati in Odontoiatria)

Prof. Raffaele Volpi (SISBO)

Recenti linee guida e un test che diagnostica preventivamente il livello di rischio individuale dei pazienti. TEST:C-terminal cross linked telopeptide (CTX)-è un marker sierico del turnover osseo.

CTX minore di 100pg/ml (alto rischio)

CTX compreso tra 100-150 pg/ml (rischio moderato)

CTX superiore a 150 pg/ml (rischio minimo o nullo)

Fare riferimento al CTX in tutti gli stadi della malattia.

Per i pazienti che assumono bisfosfonati da meno di tre anni (fare CTX), la maggior parte delle procedure sarebbero sicure.

Dopo i 3 anni il rischio aumenta. E' utile interrompere l'assunzione di bisfosfonati 3-4 mesi prima di procedure odontoiatriche, praticare il CTX. Se il CTX è = o maggiore di 150 pg/ml si possono eseguire i trattamenti dentali. E dopo 4-5 mesi si possono riassumere i bisfosfonati.



TERAPIE CONSERVATIVE E CHIRURGICHE

Agrillo et al (Roma)

Arduino et al (Torino-Molinette)

Basano et al (Torino-Mauriziano e Candiolo)

Bedogni et al (Verona+Padova)

Benech et al (Novara)

Biasotto et al (Trieste)

Colella et al (Napoli+Caserta)

Diaspro et al (Torino-Molinette)

Ferrieri (Milano-S.Paolo)

Manfredi et al (Parma)

Moretti et al (Bologna)

Mozzati et al (Torino-Molinette)

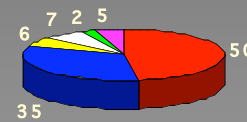
Nastro et al (Messina)



ONJ: approccio terapeutico alle lesioni del mascellare

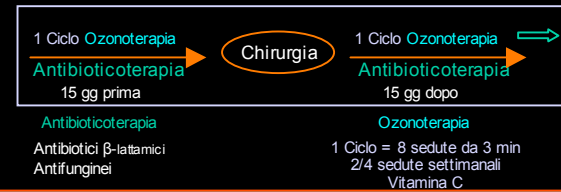
Dal 2003, anno di pubblicazione dei primi casi di ONJ descritti in letteratura, ad oggi molti sono gli aspetti non del tutto compresi di questa nuova patologia. In particolare nonostante si conoscano i fattori scatenanti e predisponenti la terapia rimane l'aspetto più discusso. Comunque da una revisione della letteratura emerge che l'associazione tra terapia medica e chirurgica risulta essere la strategia terapeutica maggiormente perseguita. A questo possono essere associati sistemi di biostimolazione che vedono l'utilizzo di laser, onde elettromagnetiche ed ozono terapia. E' quest' ultimo elemento innovativo nella formulazione del protocollo terapeutico proposto dalla nostra scuola. A rendere difficoltosa l'uniformità di trattamento delle ONJ è senza dubbio la mancanza di una classificazione che prenda in considerazione il pattern clinico di tali lesioni unitamente alla patologia di base ed alle condizioni generali del paziente.

Materiali e metodi: Dal febbraio 2004 al Febbraio 2008 sono stati osservati 105 pz affetti da ONJ, di cui 64 femmine 41 maschi, età media 60 anni. Dei 105 pz, 75 sono stati trattati con protocollo che prevedeva trattamento chirurgico, antibioticotierapia sistemica ed ozono terapia secondo lo schema qui di seguito riportato. Per 5 pz del cluster da noi trattato chirurgicamente è stato necessaria un intervento radicale con box osseo.



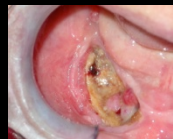■ Mieloma Multiplo ■ Carcinoma Mammario ■ Carcino Polmonare
 □ Carcinoma Prostatico ■ Carcinoma Renale ■ Osteoporosi

Protocollo



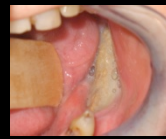Osservazioni cliniche: sulla base della nostra esperienza e dei risultati ottenuti con il nostro protocollo possiamo affermare che esistono due forme cliniche di ONJ strettamente correlate all'aspetto della lesione e alle condizioni cliniche del paziente.

Forma secca sclerotica
22 pz



Sintomatologia legata a V3
Età avanzata
Condizioni generali scadenti
Stato della malattia di base
Trattamenti chemioterapici in atto

Forma umida purulenta
53 pz

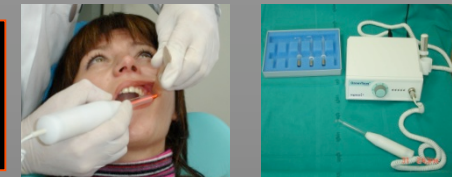


Sintomatologia accentuata
Secrezioni purulenti
Periostite-Ascessi
Malattia di base stabile

Risultati:

(follow-up medio 12 mesi)

- 54/75 - 72% dei pz con remissione completa del quadro clinico/sintomatologico
- 10/75 - 13% con parziale miglioramento del quadro clinico/sintomatologico
- 11/75 - 15% dei pz senza miglioramenti clinici



Dei 22 pazienti con ONJ di forma secca 16 hanno presentato scarso miglioramento o progressione della lesione

Considerazioni

Per guarigione della lesione si intende la completa copertura dell'osso con scomparsa dei sintomi.

L'ozono rappresenta un valido supporto alla terapia chirurgica e farmacologica

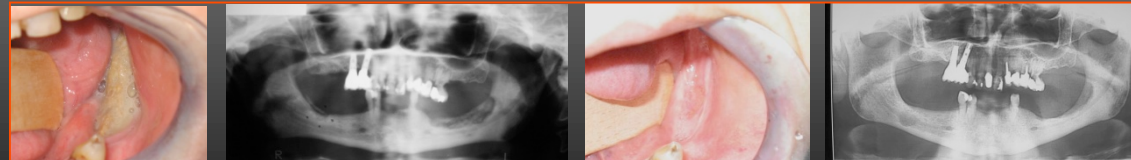
Conclusioni

Trattamento Conservativo

✓ Prima scelta

Trattamento Radicale


- ✓ Non efficacia trattamento conservativo
- ✓ Lesioni estese complicate da fratture
- ✓ Condizioni generali del paziente



Terapia medica per la necrosi ossea mascellare da bifosfonati: esperienza clinica con un follow-up medio di 24 mesi.

Paolo G. Arduino,¹ Nolè E,¹ Carbone M,¹ Gandolfo S,¹
Broccoletti R.¹

¹Dipartimento di Scienze Biomediche ed Oncologia Umana, Sezione di Medicina Orale, Università degli studi di Torino, Torino, Italia.

- **10 pazienti consecutivi (4 uomini e 6 donne)**
 - **i pazienti non potevano o non hanno voluto fare terapia chirurgica**
 - **tutti i pazienti sono al momento sotto controllo e nessuno ha necessitato comunque di chirurgia**
- 



AZIENDA OSPEDALIERA
ORDINE MAURIZIANO DI TORINO
S.C. ODONTOSTOMATOLOGIA
Direttore: Dott. Franco Goia

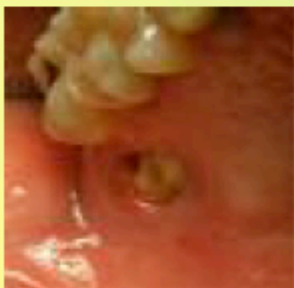
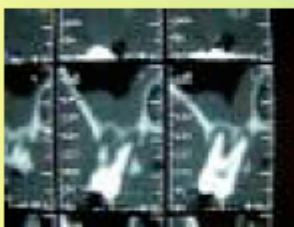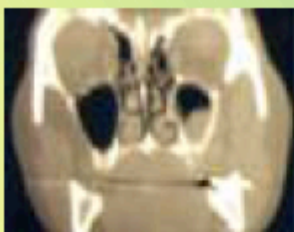
IRCC - Candiolo
MAURIZIANO - Torino

PREVENZIONE E TERAPIA DELL'ONJ DA BIFOSFONATI LA PIEZOSURGERY NELLA PRATICA CHIRURGICA ORALE

L. Basano*, A. Chiarelli*, M. Gilardino*, P. Appendino*, E. Scatà*, C. Ortega^, M. Aglietta^, F. Goia*

* S. C. Odontostomatologia

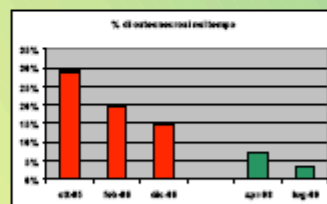
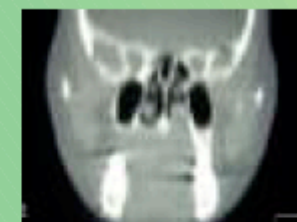
^U.O.A.D.U. Oncologia ed Ematologia



TRATTAMENTO ONJ MEDIANTE PIEZOSURGERY

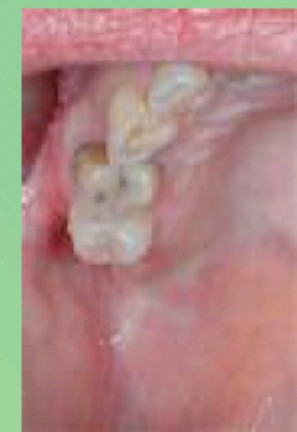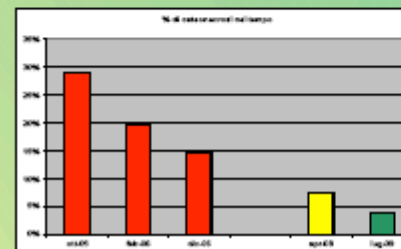
	TORINO	IRCC
OSTEONECROSI	38	14
Trattati	16	7
Guarigioni cliniche	11	5

18 MESI



DICEMBRE 2006
ASPETTATIVE

APRILE 2008
RISULTATO



**Risultati di uno studio prospettico a lungo termine
sull'impiego della chirurgia resettiva nel
trattamento della osteonecrosi dei mascellari
associata a bisfosfonati**

**¹Alberto Bedogni, ²Giorgia Saia, ¹Giordana Bettini,
²Mirko Ragazzo e ¹Pier Francesco Nocini**

*¹Sezione di Chirurgia Maxillo-Facciale ed
Odontostomatologia - Policlinico G.B. Rossi,
Università degli studi di Verona*

*²UOC Chirurgia Maxillo-Facciale – Azienda Policlinico,
Università degli Studi di Padova*

ONJ: terapia medica vs terapia chirurgica

Prof. A. Benech, Dr. G. Poglio, Dr. F. Grivetto, Dr. N. Baragiotta, Dr.ssa L. Stellin

SCDU Chirurgia Maxillo-Facciale, Novara

Si propone un algoritmo decisionale nella terapia da instaurare nelle osteonecrosi da bifosfonati dei mascellari.

Viene illustrato uno staging clinico associato alle indagini radiologiche necessarie per la classificazione delle osteonecrosi al fine di impostare il corretto trattamento medico e/o chirurgico.

Si descrivono inoltre le modalità di approccio chirurgico utilizzate.

Il follow-up a distanza documenta la complessità della patologia che presenta recidive e complicanze indipendenti dalla modalità di trattamento.



OSTEONECROSI DA BIFOSFONATI: TERAPIA CHIRURGICA, CONSERVATIVA E MEDICA A CONFRONTO

M. Biasotto¹, G. Tirelli², S. Chiandussi¹, F. Dore³, M. Faraon¹, F. Cavalli⁴, R. Luzzati⁵, M.A. Cova⁶ e R. Di Lenarda¹

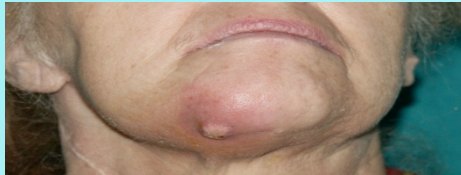

Fig. 1 Fistola extra-orale

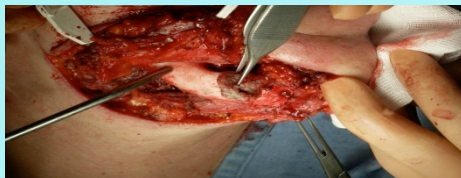


Fig. 2 Asportazione del sequestro osseo

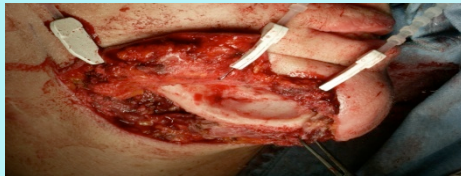

Fig. 3 Deficit osseo regolarizzato con fresatura

1. UCO di Clinica Odontoiatrica e Stomatologica, Università degli Studi di Trieste
2. UCO di Clinica Otorinolaringoiatrica, Università degli Studi di Trieste
3. SC di Medicina Nucleare Ospedali Riuniti di Trieste
4. SC di Radiologia, Ospedale Maggiore Ospedali Riuniti di Trieste
5. SC di Malattie Infettive
6. UCO di Radiologia, Università degli Studi di Trieste

INTRODUZIONE

Nella letteratura è stato riportato un numero crescente di casi di osteonecrosi dei mascellari (ONJ) in pazienti trattati con bifosfonati. Lo scopo di questo studio è di valutare il decorso clinico sottoponendo i pazienti in fase iniziale ad un regime terapeutico non invasivo secondo le linee guida proposte dall'Associazione Americana di Chirurgia Orale e Maxillo-facciale (AAOMS).

CASI CLINICI

In una serie di quattordici pazienti è stata diagnosticata l'osteonecrosi da bifosfonati nello stadio 2 secondo la classificazione dell'American Association of Oral and Maxillofacial Surgeons (AAOMS), sulla base di indagini istologiche dell'osso esposto, che hanno dimostrato la presenza di tessuto avascolare necrotico accompagnato da infiltrato infiammatorio. I pazienti lamentavano gonfiore, febbre ed esposizione ossea dei mascellari. In tutti i pazienti sono stati condotti esami radiografici, scintigrafici e microbiologici. Il trattamento ha compreso la terapia antibiotica, interventi di chirurgia minore e l'uso della camera iperbarica.

La terapia è stata utile nell'ottenere una remissione della sintomatologia, con ciclici periodi di riacutizzazione. In quattro casi, però, il processo osteitico aveva determinato gravi infezioni dei tessuti molli con formazione di fistole e, in due casi, la frattura patologica dell'osso coinvolto. Solo uno dei quattro pazienti è stato sottoposto ad un intervento di chirurgia resettiva maggiore per eliminare i foci osteitici. Le figure 1-3 mostrano in sequenza alcune fasi dell'intervento di mandibulectomia conservativa. Negli altri tre casi è stato deciso di non procedere all'intervento per le condizioni generali scadenti dovute alla progressione della neoplasia.

Attualmente, a distanza di un anno, la paziente sottoposta all'intervento presenta un eccellente controllo della patologia, senza lesioni osteitiche o infezioni dei tessuti molli.

Il follow up scelto per seguire questa tipologia di pazienti è il medesimo adottato per la diagnosi, ovvero ogni sei mesi l'esecuzione di un Rx OPT e di un esame scintigrafico.

DISCUSSIONE

Uno degli aspetti clinici tipici dell'osteonecrosi è dato da un'area di mucosa ulcerata ed esposizione di osso non vitale. L'osso esposto presenta una colorazione giallo-bianca e l'area dei tessuti molli circostanti è spesso infiammata e dolorabile a causa di una sovrinfezione batterica. Possono inoltre comparire sequestri ossei, gonfiore localizzato e fistole mucose o cutanee.

La necrosi ossea tende ad avere un andamento progressivo e conduce spesso a un'inadeguata igiene degli elementi dentari adiacenti alla lesione. Una scarsa igiene orale può, a sua volta, indurre un'infezione locale che porta ad una progressione della necrosi e ad un conseguente aumento della mobilità dentaria.

Sulla base della nostra esperienza clinica, sembra che la necrosi sia meno aggressiva nei soggetti edentuli. Può essere quindi postulato che una componente batterica giochi un ruolo importante nell'evoluzione di questa condizione, ma ulteriori studi sono necessari per confermare quest'ipotesi. La maggior parte degli Autori concorda sul fatto che un trattamento chirurgico troppo invasivo della lesione possa comportare un peggioramento nella progressione della necrosi ed è raccomandato quindi un approccio più conservativo. In ogni caso, nel corso dell'evoluzione della patologia, i pazienti potrebbero non rispondere più a una terapia conservativa, rendendo indispensabile un intervento di chirurgia maggiore.

I nostri pazienti presentavano una fase avanzata della necrosi, con sovrinfezione non responsiva alla terapia antibiotica e presenza di fistole extra-orali. Tali condizioni compromettevano significativamente la qualità di vita e, in accordo con le linee guida proposta dall'AAOMS era indicata la resezione chirurgica dell'osso interessato.

CONCLUSIONI

La gestione dei pazienti con osteonecrosi associata ai bifosfonati rimane estremamente difficile. Se la necrosi è accompagnata da infezioni ricorrenti che non rispondono alla terapia farmacologica e a un approccio conservativo, un intervento chirurgico invasivo deve essere considerato per garantire una migliore qualità di vita dei nostri pazienti.



Ha un ruolo la chirurgia aggressiva nella necrosi da bifosfonati dei mascellari?

Colella G., *Peluso F., *Santoro V., Vicidomini A.

Dipartimento di Chirurgia Testa-Collo
Istituto di Chirurgia Maxillo-Facciale
Seconda Università degli Studi di Napoli
Dir.: prof.S.Tartaro

*U.O.C. di Chirurgia Maxillo-Facciale e di Odontostomatologia
Ospedale S. Anna e S. Sebastiano di Caserta
Dir.:prof. F.Peluso

introduzione

Lo scopo di questa disanima è una riflessione sulla opportunità di valutare se un t chirurgico aggressivo in pazienti con BRONJ affetti da patologia neoplastica metastatizzata e/o diffusa è giustificabile in base all'aspettativa di vita e alle condizioni generali di salute.

materiali e metodi

Nel lavoro svolto vengono individuati 56 pazienti c provenienti in parte dall'Unità Operativa Complessadi Chirurgia Maxillo-Facciale e di Odontostomatologia dell'Ospedale S. Anna e S. Sebastiano di Caserta (27 pazienti) e in parte dall'Istituto di Chirurgia Maxillo-Facciale della Seconda Università degli Studi di Napoli (29 pazienti) in trattamento con bifosfonati per patologie neoplastiche diverse (metastasi ossee da carcinoma mammario, da carcinoma prostatico, da adenocarcinoma del colon-retto, localizzazione ossea ai mascellari di mieloma multiplo). Sono stati esclusi altri 2 pazienti con BRONJ in trattamento con bifosfonati orali, ma non affetti da patologia neoplastica (osteoporosi).

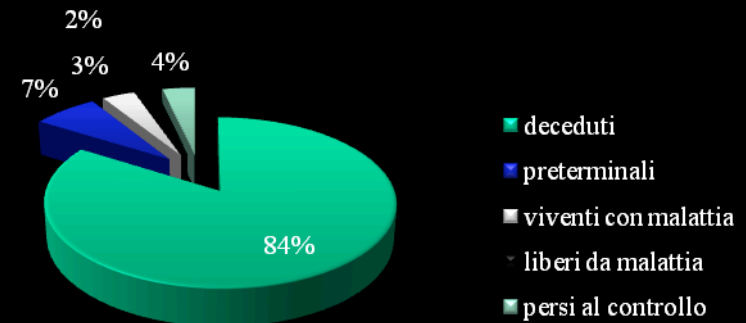
risultati

Sono stati eseguiti follow-up con richiami telefonici. Dei 56 pazienti con BRONJ 39 sono deceduti: 25 affetti da mieloma multiplo, 11 affetti da metastasi ai mascellari da carcinoma della mammella, 3 affetti da metastasi ai mascellari da carcinoma della prostata. Sono viventi 18 pazienti, di cui 4 preterminali al momento dell'indagine (1 paziente affetto da adenocarcinoma del colon-retto, 1 paziente affetto da carcinoma prostatico, 2 affetti da carcinoma mammari).26 pazienti sono stati sottoposti a chirurgia aggressiva (mandibulectomia totale/subtotale, corticotomia).Dei 26 pazienti con BRONJ II-III sottoposti a chirurgia aggressiva, 20 sono deceduti.Sono viventi, dopo chirurgia aggressiva, affetti da BRONJ senza sintomatologia 2 pazienti.4 pazienti sono stati persi al controllo.

conclusioni

L'analisi dei dati in nostro possesso evidenzia nel gruppo di pazienti deceduti e sottoposti a chirurgia aggressiva una sopravvivenza massima di 42 mesi, una sopravvivenza minima di 4, una media di sopravvivenza di 26.71 mesi.Una chirurgia estensiva ed una eventuale ricostruzione microchirurgica trovano pertanto indicazione solo nei casi nei quali il paziente sia libero da malattia o che comunque abbia un performance status od una aspettativ di vita tali da giustificare un adeguato rapporto costo/benefici in termini biologici.

Follow-up



SOPRAVVIVENZA (mesi)		
MAX		42
MIN		4
MEDIA		26.7

I BIFOSFONATI NEL PAZIENTE ONCOLOGICO ED EMATOLOGICO: l'osteonecrosi da bifosfonati localizzata alla sinfisi mandibolare. Problematiche locali ed approcci terapeutici.

Diaspro A., Garzino Demo P., Berrone S.

INTRODUZIONE

La terapia della necrosi dei mascellari secondaria a prolungata somministrazione di bifosfonati, seppur ancora priva di protocolli scientificamente validati, permette a Chirurghi Orali e Chirurghi Maxillo-facciali di ottenere risultati talvolta incoraggianti, mediante l'utilizzo di trattamenti antisettici locali, terapia antibiotica sistemica e trattamenti chirurgici conservativi [10][12]

L'ascessualizzazione dei tessuti molli genieni e sottomandibolari, con fistole cutanee, spesso complica il decorso clinico della patologia, che necessita di più riprese chirurgiche di toeletta del sito di necrosi [1][11]. La chirurgia resettiva rimane la extrema ratio per i casi complicati o refrattari ai trattamenti sopradetti [10].

MATERIALI E METODI

Si presentano i casi di 5 pazienti affetti da **focolai di necrosi in regione sinfisaria**, che hanno presentato un decorso clinico gravato da ripetuti episodi ascessuali a carico dei tessuti molli perimandibolari particolarmente refrattari alla terapia antibiotica sistemica. 4 pazienti di sesso maschile, 1 paziente di sesso femminile, età media 76 anni. Tutti hanno assunto, per un tempo medio di 23 mesi, **acido zoledronico**, 4 mg in infusione endovenosa con cadenza mensile. I pazienti considerati presentavano tutti focolai di necrosi, secondaria a terapie con bifosfonati, localizzati in regione sinfisaria.

RISULTATI

I due pazienti trattati con toeletta chirurgica immediata hanno presentato un decorso clinico scervo da complicanze con guarigione ossea e mucosa del sito trattato (Fig.1, 2, 3).

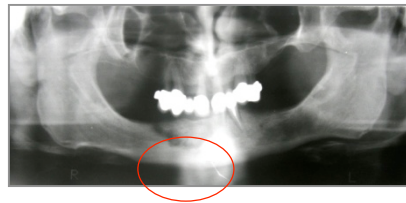

Fig. 2 – Tagli TC transassiali pre-operatori: il sequestro ha perso ogni continuità con l'osso mandibolare

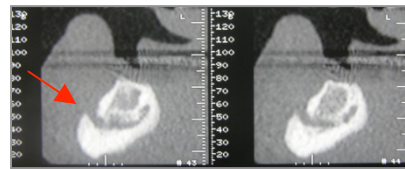
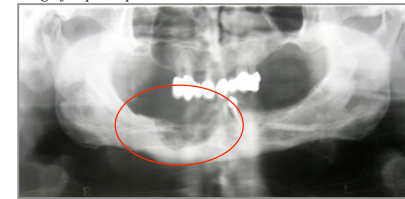


Fig. 3 – Ortopantomografia post-operatoria che mostra l'esito della resezione parziale mandibolare



I tre pazienti sottoposti a terapie conservative hanno presentato ascessualizzazioni ricorrenti a carico dei tessuti sottomentali sopraiodici, che hanno necessitato di ricovero ospedaliero per terapie antibiotiche endovenose, multipli accessi in Pronto Soccorso ed in un caso intervento chirurgico in narcosi per eseguire il drenaggio della raccolta asessuale (fig. 4, 5, 6).

Fig. 4 – Ortopantomografia eseguita durante la prima visita

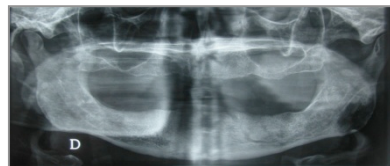


Fig. 5 – Tagli TC transassiali che mostrano l'interessamento della totalità dell'osso mandibolare, nella sua porzione alveolare e basale, con intensa reazione ed ossificazione periostale

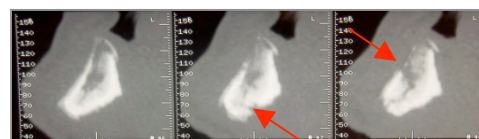


Fig. 6 – Ortopantomografia ad un anno di distanza, dopo sole terapie antibiotiche ripetute

DISCUSSIONE

L'osteonecrosi secondaria a terapia con bifosfonati si localizza prevalentemente alla porzione alveolare delle ossa mascellari, sia essa ad insorgenza post-estrattiva o spontanea, ed interessa la **porzione basale** solo in caso di estesi focolai secondari a multiple estrazioni o dopo ripetuti tentativi infruttuosi di toeletta chirurgica del sito necrotico [1]. Questo in ragione del sottile strato di gengiva cheratinizzata che ricopre alcune aree della cresta alveolare [2][3], e della continuità tra l'ambiente infetto del cavo orale e l'osso alveolare a livello parodontale [4][5]. I pazienti affetti da necrosi in regione sinfisaria sono una minoranza [6].

È noto che, come riportato in letteratura, la valutazione di questi pazienti debba avvalersi della radiologia tradizionale e della TC, metodica di maggiore efficienza, al fine di ottenere una diagnosi non solo del focolaio in studio ma dell'intero distretto osseo mascellare o mandibolare [8][9]

La **sinfisi mandibolare** rappresenta un sito anatomico unico per le sue **peculiarità biomeccaniche**. Il tessuto osseo in questa regione presenta caratteristiche istologiche di maggiore compattezza in ragione del carico funzionale cui è sottoposto: durante la masticazione infatti esso è infatti sottoposto a forze compressive e di torsione. Risulta impossibile intervenire chirurgicamente in questo distretto anatomico asportando la sola porzione basale dell'osso mandibolare in quanto l'osso alveolare residuo non è in grado di tollerare lo stress biomeccanico funzionale. La resezione dell'intera mandibola richiede tecniche ricostruttive complesse e tempi operatori molto lunghi, spesso non tollerabili da pazienti affetti da malattia oncologica metastatica. I risultati a lungo termine documentati in letteratura non sono ad oggi sufficientemente validati [14][17]. Per difetti ossei così anteriori le opzioni ricostruttive e riabilitative offrono risultati scarsamente predicibili [7][15]. La osteodistruzione [16], che rappresenta attualmente l'alternativa ai lembi liberi, non risulta utilizzabile in questi pazienti per ovvie limitazioni legate alla patogenesi della necrosi. La qualità di vita del paziente è già molto bassa [5] ed il suo miglioramento si ottiene solo al termine di multipli interventi ricostruttivi e riabilitativi [15].

Nell'impossibilità di poter considerare la chirurgia resettiva come alternativa terapeutica per ragioni biomeccaniche e di inadeguato ripristino anatomico-funzionale, si considera la opportunità di proporre per questi pazienti una terapia di **toeletta chirurgica più precoce** al fine di minimizzare il rischio di complicanze ascessuali e migliorare il decorso dei siti necrotici [13]

Osteonecrosi dei mascellari da bifosfonati. Revisione di una casistica

G. Ferrieri, S. Castiglioni, D. Carmagnola e S. Abati

*Unità Operativa di Day Hospital e Diagnosi Orale Azienda Ospedaliera San Paolo
Polo Universitario Dipartimento di Medicina, Chirurgia e Odontoiatria
Facoltà di Medicina e Chirurgia Università degli Studi di Milano*

nel periodo 01/2004 – 03/2008 87 pazienti, di cui 31 evidenziavano ONJ
5 casi di ONJ da alendronato, 26 casi di ONJ da zoledronato

31 operati : In 15 casi si è potuto osservare una netta riduzione dell'esposizione ossea
ed in 16 si è apprezzata una completa chiusura dell'esposizione ossea con assenza di
eventi acuti a 3 mesi in 14 su 16 casi, a 6 mesi in 12 casi su 16 e a 12 mesi in 10 casi su
16.

Nei pazienti affetti da ONJ si consiglia di trattare chirurgicamente tali lesioni (ONJ di
tipo I e II) previo un protocollo farmacologico preparatorio ben definito, al fine di
stabilizzare le dimensioni delle lesioni riducendo i rischi di complicanze ancora più
invalidanti.

**studio clinico di 87 casi di osteonecrosi dei mascellari
associate a bisfosfonati (ONJ): esperienza di parma.**

M. Manfredi, R. Guidotti, E. Merigo, A. Ripasarti, M. Meleti,
P. Vescovi

Università degli Studi di Parma - Sezione di
Odontostomatologia. Dipartimento di Scienze Otorino-
Odonto-Oftalmologiche e Cervico Facciali. CLOSPD,
Presidente Prof. M. Bonanini.

Trattamento non chirurgico delle ONJ nei pazienti oncologici in terapia con bisfosfonati e.v.: proposta di un percorso terapeutico

Moretti F., Marchetti C., Pelliccioni G.A. (Chirurgia Orale e Maxillo-Facciale, Alma Mater Studiorum Università di Bologna)

17 pz a rischio di ONJ, 29 casi di ONJ
Stadio I-II-III : 5 – 14 – 10 pazienti

Terapia non chirurgica:

5 stage I → stage I

14 stage II → stage I

10 stage III : 5 IIIa → IIIa (invariato)

2 IIIb → I (migliorato)

3 IIIb → IIIb (invariato)

ONJ : UNA ESPERIENZA CLINICA SU 30 CASI

Mozzati M, Burzio D, Riso M, Scoletta M

Azienda Sanitaria “S. Giovanni Battista” di Torino

*vengono analizzate: l'incidenza, le caratteristiche,
i fattori predisponenti (in particolare la calcemia)
e gli esiti del trattamento in 30 pazienti con ONJ ed in terapia con BF.*



Successo sintomatico : 87%

Successo clinico : 60%

Insuccesso : 10%

Recidive : 30%

OSTEONECROSI DEI MASCELLARI DA BIFOSFONATI: ESPERIENZA CLINICA DELLA CHIRURGIA MAXILLO FACCIALE DI MESSINA

E. Nastro Siniscalchi, L. Catalfamo, F. Romano, G.
Lombardo, F.S. De Ponte.

Scuola di specializzazione in Chirurgia Maxillo-facciale
Università degli Studi di Messina.

50 casi di ONJ

Chirurgia in casi selezionati

Ottimo studio sul dolore da ONJ

CONFRONTO TRA TERAPIE

Dott Goia

IMAGING

Bianchi et al (Torino)

Ruolo TC nella fase diagnostica di ONJ

Di Rosario et al (Brescia)

RM con protocollo DCE-MR , prima e dopo ossigenoterapia

Gaglioti et al (Roma)

**La TC può guidare la scelta della terapia
(conservativa vs chirurgica) ?**

TC nella diagnosi di osteonecrosi mascellari da bifosfonati

**Bianchi SD, Berrone S, Scoletta M, Bozzalla, Cassione F,
Scansetti P, Garzino-Demo P, Diaspro A, Mozzati M**

Azienda Sanitaria “S. Giovanni Battista” di Torino

*sono state analizzate le OPT e le TC di 50 pazienti presentanti
osteonecrosi mascellari associate a terapie con bifosfonati*

***RISULTATI:** le OPT sono risultate positive in 35 casi, mentre le TC in
49 casi. La TC è risultata essere, rispetto all’OPT un esame superiore nel
rilevare tutti i segni radiologici analizzati. L’analisi dei cluster applicata
ai segni provenienti dalle TC ha permesso di suddividere i 50 pazienti in
4 categorie che sono risultate essere coerenti con l’estensione clinica
delle lesioni.*

***CONCLUSIONI:** la TC è nettamente superiore rispetto all’OPT nel
rilevare i segni radiologici utili ai fini di diagnosticare le osteonecrosi da
bifosfonati.*

PROTOCOLLO CLINICO PER LA PREVENZIONE ED IL TRATTAMENTO DELL'OSTEONECROSI DEI MASCELLARI DA BIFOSFONATI

Brescia

DI ROSARIO F*, GAMBARINI S[§], IACCA M*, MENSÌ M*, STRANIERI F*, SALGARELLO S*, MAROLDI R[§]

*CLINICA ODONTOIATRICA, UNIVERSITÀ DEGLI STUDI DI BRESCIA

§ DIPARTIMENTO DI DIAGNOSTICA PER IMMAGINI, II RADIOLOGIA, UNIVERSITÀ DEGLI STUDI DI BRESCIA



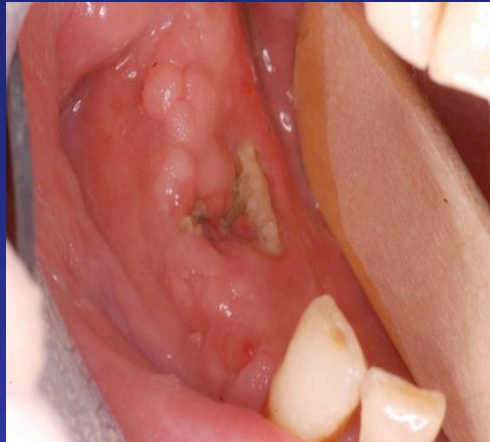L'osteonecrosi da bifosfonati si manifesta oggi come una patologia emergente dalle importanti implicazioni, sia per quanto riguarda diagnosi e terapia, ma anche per quel che attiene la qualità della vita dei pazienti che ne sono affetti. Risulta quindi imperativa l'istituzione di un protocollo di prevenzione e follow-up per limitare l'incidenza dell'evento, nonché la ricerca di strumenti che migliorino l'accuratezza della diagnosi e siano d'aiuto nella pianificazione della terapia.



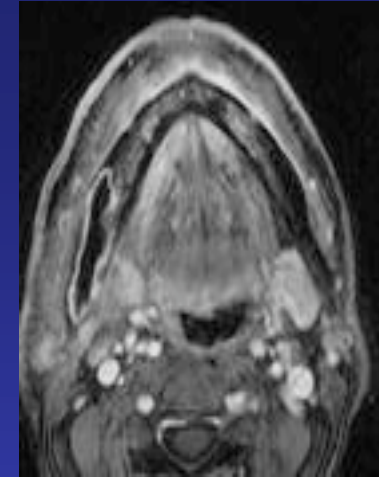
Viene qui presentato il nostro schema di prevenzione e trattamento, con particolare riferimento all'utilizzo della RM in fase diagnostica.

Presso il reparto di Chirurgia Orale della Clinica Odontoiatrica di Brescia vengono visitati i pazienti oncoematologici in procinto di iniziare la terapia iniettiva con bifosfonati e quelli che già hanno intrapreso il trattamento. Viene da noi quindi istituita e messa in atto la bonifica del cavo orale profilattica all'inizio della somministrazione dei bifosfonati, pianificato il follow-up (mediamente trimestrale) al fine di monitorare lo stato di salute orale dei pazienti ed identificare precocemente l'eventuale insorgenza della patologia. Ad oggi sono seguiti presso i nostri ambulatori 97 pazienti. 15 di questi ci sono stati riferiti per l'insorgenza di osteonecrosi. La pianificazione della terapia (iperbarica e chirurgica) passa per l'esecuzione della DCE-MRI, effettuata presso il Dipartimento di Diagnostica per Immagini, II Radiologia, dell'Università degli Studi di Brescia.

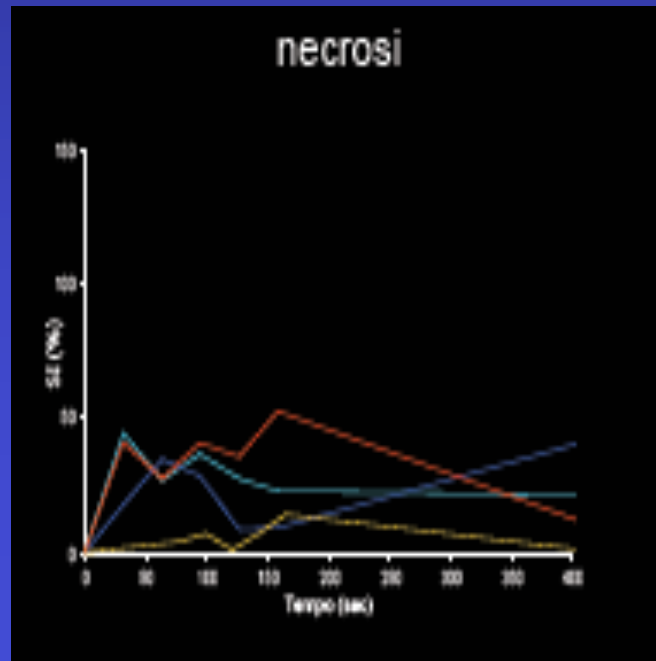
n° pazienti	97
durata media follow-up (mesi)	13,36 (2<t<29)
n° necrosi	15*



Benchè il nostro scopo si primariamente quello di evitare l'insorgenza dell'osteonecrosi, è di preminente importanza l'accuratezza diagnostica, al fine della pianificazione della terapia.



La DCE-MRI appare un mezzo valido per l'identificazione delle aree di osteonecrosi



Potrebbe poi, questo studio, fornire informazioni utili per l'identificazione di alterazioni precliniche della vascolarizzazione dei mascellari.

POSSIBILE RUOLO DELL'IMAGING NELLA SCELTA DEL TRATTAMENTO DELL'ONJ: NOSTRA ESPERIENZA.

D. GAGLIOTI*, E. PIANURA°, A. ANDRIANI^, A. MACIOCE°,
A. PAOLETTI#, N. VILLIVA'^
F. RIVA*

*: UOC Chirurgia Odontostomatologica, Ospedale G. Eastman, Roma; °: UOC Radiologia, Ospedale S. Andrea, Roma; ^: UOS Ematologia, Ospedale S. Giacomo, Roma; #: UOS Radiologia, Ospedale G. Eastman, Roma.

osservati, tra il 2003 e il 2008, 46 pazienti; 17 (38%) ca mammella, 19 (41%) mieloma multiplo, 4 (9%) osteoporosi, 2 (4%) malattia di Waldenstrom, 2 (4%) Ca prostata, 1(2%) sarcoidosi, 1(2%) Ca. anale . Stadio I – II – III : 2 – 38 – 6

Alla TC l'osso si presentava con zone di sclerosi ossea estesa o localizzata, con evidenza di lesioni litiche o sclerotiche, reazioni periostali e sequestri ossei fino ad arrivare alla presenza di tragitti fistolosi. I pazienti che presentavano alla TC un sequestro osseo (cassa da morto) sono stati trattati con una sequestrectomia ottenendo una netta guarigione, mentre coloro che presentavano solo aree di osteolisi o osteosclerosi hanno mostrato nel follow-up solo un miglioramento con regressione dello stadio di malattia.



ASPETTI PARTICOLARI

Allegra et al (Messina)

Arduino et al (Torino-Molinette)

Del Conte et al (Empoli)

Ivaldi et al (Rete Oncologica Piemonte e VdA)

Loidoris et al (Rete Oncologica Piemonte e VdA)

Primon et al (Alessandria)

Rotella et al (Firenze)

Tonso et al (Biella)

Viviani et al (Firenze)

Reduced serum levels of Interleukine-17 in patients with Osteonecrosis of the Jaw and in multiple myeloma subjects after bisphosphonates administration.

Authors: Allegra Alessandro¹ Oteri Giacomo², Bellomo Giacomo¹, Alonci Andrea¹, Nastro Enrico³, Penna Giuseppa¹, Cicciù Domenico², De Ponte Francesco Saverio³, Musolino Caterina¹.

¹ Department of Dentistry – ²Division of Haematology – ³Division of Oral and Maxillofacial Surgery. University of Messina. Messina, Italy.

Paz con MM (prima di BP) : livelli simili ai controlli

Paz con MM dopo BP : livelli ridotti

Paz con MM e ONJ da BP: livelli ridotti,
anche tempo dopo la sospensione

CONCLUSIONI : BPs hanno potere antiangiogenetico
e ciò potrebbe facilitare la ONJ

Il disodio clodronato nella terapia medica della prevenzione dell'osteoporosi indotta da glucocorticoidi: esperienza clinica su 37 pazienti senza alcuna manifestazione di osteonecrosi.

Paolo G. Arduino,¹ Carbone M,¹ Gandolfo S,¹ Carrozzo M,²
Broccoletti R.¹

¹Dipartimento di Scienze Biomediche ed Oncologia Umana, Sezione di Medicina Orale, Università degli studi di Torino, Torino, Italia.

²Department of Oral Medicine, School of Dental Sciences, University of Newcastle upon Tyne, Newcastle upon Tyne, UK.

37 paz trattati con steroidi (per pemfigo volgare)

→CLODRONATO 100 mg/mese im + Calcio e vitamina D

→Nessun caso di ONJ

DELAY CLINICAL ONSET OF BIPHOSPHONATE-INDUCED OSTEONECROSIS OF THE JAW (ONJ) IN A PATIENT WITH MULTIPLE MYELOMA



Del Conte Alessandro, Bernardeschi Paolo*, D'Alessandro Michelina,
Turrisi Gina, Giannessi Piergiorgio, Dentico Patrizia, Rossi Susanna,
Fiorentini Giammaria

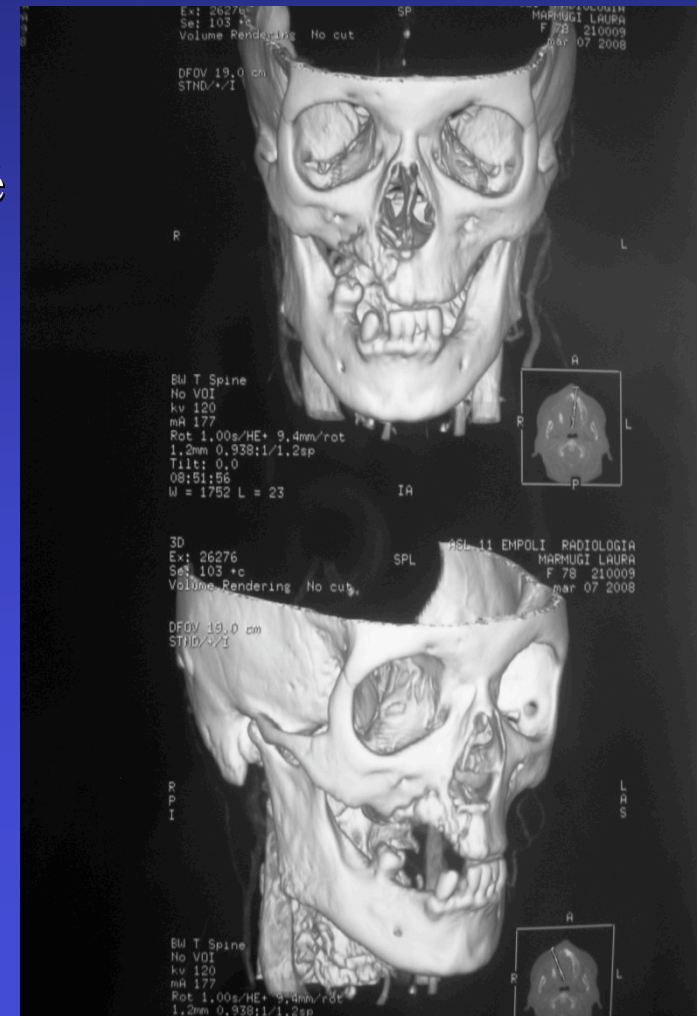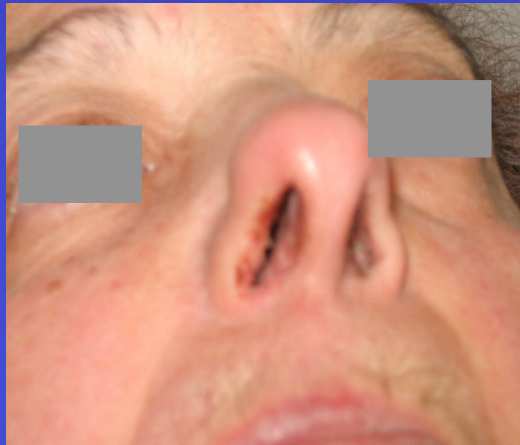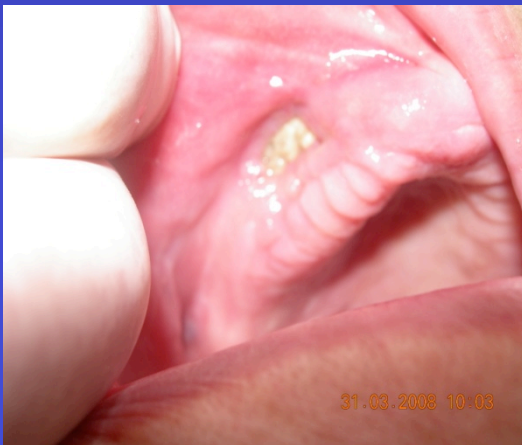Department of Oncology;
* Unit of Haematology
S. Giuseppe Hospital, Empoli

- F 78 anni
- Zometa da 09/2003 a 07/2005 = 22 mesi
- Terapia sospesa per estrazione dentaria arcata superiore destra con lenta guarigione dell'ulcera poi sempre asintomatica
- 08/2005-12/2006 CT con Melphalan e desametasone PD
- 01/2007-04/2007 Thalidomide + desametasone PD
- 04/2007 Thalidomide + desametasone + Melphalan (MPT a dosi ridotte)

DELAY CLINICAL ONSET OF BIPHOSPHONATE-INDUCED OSTEONECROSIS OF THE JAW (ONJ) IN A PATIENT WITH MULTIPLE MYELOMA



- 08/2007 lieve e sporadica secrezione di materiale muco-purulento dalla narice destra, SENZA dolore, gonfiore gengivale o esposizione ossea
- Da principio NON abbiamo sospettato una ONJ poiché erano intercorsi 2 anni dalla sospensione dello Zometa
- Per il persistere dei sintomi a 03/2008 ha eseguito TAC del massiccio facciale con diagnosi di ONJ mascella destra e comunicazione oro-antrale (=32 mesi da sospensione Zometa)



**DELAY CLINICAL ONSET OF BIPHOSPHONATE-
INDUCED OSTEONECROSIS OF THE JAW (ONJ) IN A
PATIENT WITH MULTIPLE MYELOMA**



CONCLUSIONI

- L'ONJ può manifestarsi clinicamente anche dopo un lungo intervallo di tempo da sospensione dei difosfonati
- Forse, farmaci antiangiogenetici, quali la Thalidomide, possono promuovere l'insorgenza di ONJ (ipotesi)

“Il ruolo del sito Internet della Rete Oncologica Piemonte Valle d’Aosta nella diffusione dell’informazione sull’osteonecrosi mascellare e mandibolare da bifosfonati”

*Paola Ivaldi, web editor www.reteoncologica.it,
Annamaria Genero, web master www.reteoncologica.it*

The screenshot shows the homepage of the Rete Oncologica Piemonte Valle d'Aosta website. The header features the logo and the title "La Rete Oncologica del Piemonte e della Valle d'Aosta". Navigation links for "home", "contatti", and "credits" are present. The main content area is divided into three columns: "Area Utenti" with links for presentation, oncology, services, glossary, FAQs, prevention, and links; "Eventi&News" with a section for "I prossimi appuntamenti" (8 maggio, Scarmagno) and "La notizia" (Tumori pediatrici: monitoraggio long-term); and "Area Operatori" with links for guidelines, commissions, network projects, email service, reserved area, and a forum. A small image of daisies is visible in the "La notizia" section.

The screenshot shows a forum page titled "Area forum" with the specific thread "Osteonecrosi da bifosfonati (difosfonati)". The page includes a search bar, navigation tabs, and a table of forum posts. The table has columns for "Argomento", "Autore", "Visite", "Risposte", and "Ultimo messaggio".

Argomento	Autore	Visite	Risposte	Ultimo messaggio
Markers per l'osteonecrosi	aloidonia	8	1	v_fusco
Terapia radiometabolica e ONJ	adelcolante	30	3	v_fusco
2) ONJ uguale "osso esposto". E' sempre così?	v_fusco	38	2	v_fusco
3) ONJ in pazienti trattati con BP orali	v_fusco	37	0	v_fusco
1) Terapia chirurgica della ONJ	v_fusco	28	0	v_fusco
Messaggio di benvenuto del moderatore	v_fusco	92	0	v_fusco

The page also includes a search bar, a "Vai alla pagina" dropdown, and a "Cerca in questo forum" button. At the bottom, there is a footer with "Running MegaBBS ASP Forum Software © 2002-2008 PD9 Software" and a "Menu Amministrativo" link.

Osteonecrosi della mandibola in pazienti trattati con
bifosfonati (BP):

L'esperienza della Rete Oncologica di Piemonte e
Valle d'Aosta

A.Loidoris, et al

e tutti i centri (oncologici, ematologici, di
odontostomatologia – chirurgia orale – chirurgia
maxillofacciale) di Piemonte e Valle d'Aosta

(vedi elenco completo degli autori sul poster)



Loidoris et al.

Censimento casi ONJ

Gruppo di Lavoro sulla ONJ

Rete Oncologica Piemonte e Valle d'Aosta

Coordinatore

SOC Oncologia - Alessandria

Obiettivo

Creazione di un data base regionale casi

E' necessaria

- accurata raccolta dati

INTERDISCIPLINARIETA' !!!

Oncologia

25 centri

Ematologia

15 centri



Chir. Maxillo Facciale

Odontoiatria

19 centri

CASI DI ONJ IN PAZIENTI ONCOLOGICI

Totale 166

M / F 63 / 103

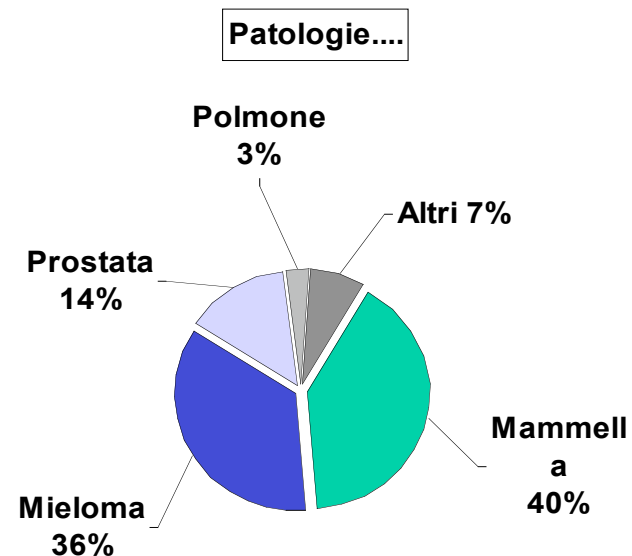
Età mediana 68 anni
range 42-87

Patologia

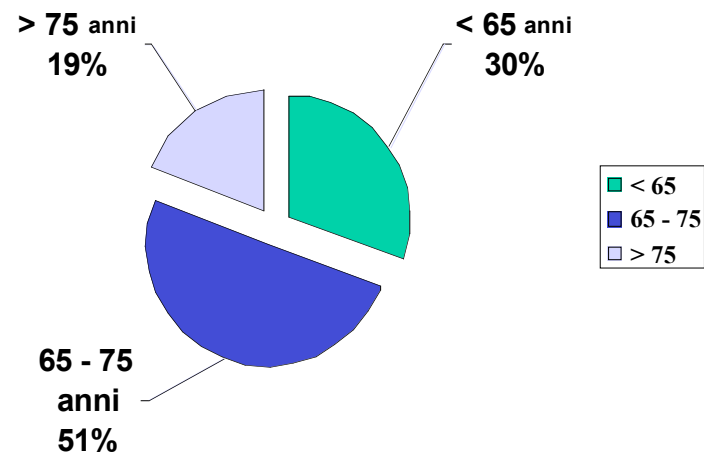
Ca mammario	67
Mieloma	59
Ca prostata	23
Ca polmone	5
Altri tumori	12

Anno di diagnosi

2003-2004	22
2005	58
2006	56
2007 (6 mesi)	21



Range di età alla diagnosi di ONJ




ONJ ASSOCIATA A LOCALIZZAZIONE DI MALATTIA MIELOMATOSA : DESCRIZIONE DI UN CASO

V. Primon, B. Allione, B. Bellora, A. Fasciolo*, V. Fusco[^], A. Pertino^{^^}, M. Pini, P. Russo**, F. Salvi, A. Levis, A. Baraldi

SC Ematologia, SC ORL-Chirurgia Maxillofacciale*, SC Oncologia[^],
Dip Diagnostica per Immagini**, Day Hospital Onco-ematologico^{^^}
Azienda Ospedaliera di Alessandria

Nei pz affetti da mieloma multiplo (MM), la malattia ossea, intesa come osteolisi ed osteoporosi diffusa, riesce a raggiungere una incidenza del 70%.
Più del 30% dei pz con MM sviluppa lesioni a livello della mandibola,
soprattutto nelle fasi avanzate di malattia.



CASO CLINICO : paz con MM di 78 aa. ONJ + intervento di sequestrectomia.

L'esame istologico dell'osso asportato evidenziava necrosi associata ad area di infiltrazione plasmacellulare di malattia. Successivamente la pz presentava progressione di malattia con aumento della CM e dell'infiltrazione plasmacellulare midollare con altre lesioni ossee.

V. Rotella et al (FIRENZE)

OSTEONECROSIS OF THE JAW (ONJ) ASSOCIATED WITH THE USE OF BISPHOSPHONATES: A RETROSPECTIVE ANALYSIS

- A retrospective analysis was performed in 40 patients with ONJ due to bisphosphonates use
- Pts were 65 years old as average, out of them 55% were female.
- Most oncologic diagnoses included: multiple myeloma (38%), breast cancer (30%), prostate cancer (10%), Non Hodgkin Lymphoma (8%), lung cancer 5% and others.
- Zoledronate was used in 65% of pts, pamidronate in 18% while 10% received sequential pamidronate and zoledronate.
- Zoledronate was administrated for 6 months to 10% of pts, for 1 year or less to 25%; 23% of pts prolonged the therapy for 2-3 years while 23% for more of 4 years.
- Bisphosphonates were administrated in combination with chemotherapy and high dose of steroid therapy to 38% of pts, antiangiogenetic drugs as thalidomide to 13%.
- 63% of pts had received recent dental procedures and four of them had spontaneous event
- The common ONJ site was jaw (62 %), maxilla (30%) and both 8%.
- The ONJ treatment with antibiotics and NSAIDs was combined with minor surgery in 25% of cases or with hyperbaric oxygen in 5%.

V. Rotella et al (FIRENZE)
RESULTS AND CONCLUSION

- After ONJ treatment 38% of pts continued having bones necrosis, 15% obtained an improvement of ONJ with pain relief, 13% presented serious complications like fistula while 10% had a complete resolution of ONJ. One pt died because of complications of ONJ.
- These data show that ONJ due to bisphosphonates therapy is a very serious complication for oncological pts and requires an accurate diagnosis and an appropriate therapy.

BRONJ: CONSIDERAZIONI CLINICHE E FISIOPATOLOGICHE

*C. VIVIANI, M. DUVINA, L. BRANCATO, A.
BORGIOLO, P. TONELLI*

DIPARTIMENTO DI ODONTOSTOMATOLOGIA –
UNIVERSITA' DI FIRENZE
SERVIZIO DI CHIRURGIA ORALE – SOD
ODONTOSTOMATOLOGIA
AOU CAREGGI FI

GRAZIE

A

TUTTI !!