



**E.O. “OSPEDALI GALLIERA” - Genova**  
**Ospedale di Rilievo Nazionale e di Alta Specializzazione**  
**S.C. ODONTOSTOMATOLOGIA**  
**Direttore: Prof.: P. Balbi**

**O.N.J. Bevacizumab Related:**  
**Case-report**

Alessandria, 23 giugno 2009

**P. Balbi – P. Brunamonti Binello**

# ONJ Bevacizumab Related

**BEVACIZUMAB** (Avastin) è un anticorpo monoclonale ricombinante in grado di inibire in vitro ed in vivo VEGF: esplica una **spiccata azione anti-neo-angio-genetica** ed è, quindi, considerato un efficace farmaco anti-tumorale

L' Immunoterapia è la nuova frontiera della oncologia

OMS ha approvato nel 2004 l' uso di Bevacizumab (come farmaco associato) per il trattamento di alcune neoplasie (K mammario, etc.)

# ONJ Bevacizumab Related

- Microtraumatismi masticatorii dei mascellari
- Ambiente altamente contaminato
- Rimodellamento osseo critico
- Riduzione della neovascolarizzazione (Bevacizumab)

# ONJ Bevacizumab Related

## BIBLIOGRAFIA

- 1) Kim KJ, Li B, Houk K et Al.: "The vascular endothelial growth factor proteins: identification of biologically relevant regions by neutralizing monoclonal antibodies". Growth Factors 7: 53-64, 1992.
- 2) Estilo CL, Fornier M, Farooki A et Al.: "O.N.J. Related to Bevacizumab". J Clin Oncol 26: 4037-4038, 2008.
- 3) McArthur HL, Estilo CL, Huryn J et Al.: "O.N.J. among intravenous Biphosphonates - and / or Bevacizumab – treated patients at Memorial Sloan-Kettering Cancer Center". J Clin Oncol 26 / Abstr 9588, 2008.
- 4) Christodoulou C, Pervena A, Klouvas G et Al.: "Combination of Bpi and Antiangiogenic Factors induces O.N.J. More frequently than Bpi alone". J Oncol 76: 209-211, 2009.
- 5) Greuter S, Schmid F, Ruhstaller T et Al.: "Bevacizumab-associated O.N.J.". Annals of Oncology 19 (12): 2091-2092. Dec 2008.
- 6) Aragon-Ching JB, Ning YM, Latham L et Al.: "O.N.J. in androgen-independent prostate cancer (AIPC) patients receiving ATTP (Bevacizumab, Docetaxel, Thalidomide and Prednisone)". J Clin Oncol 25: 19594, 2007.

# ONJ Bevacizumab Related

## CASE REPORT

Pz 47 aa

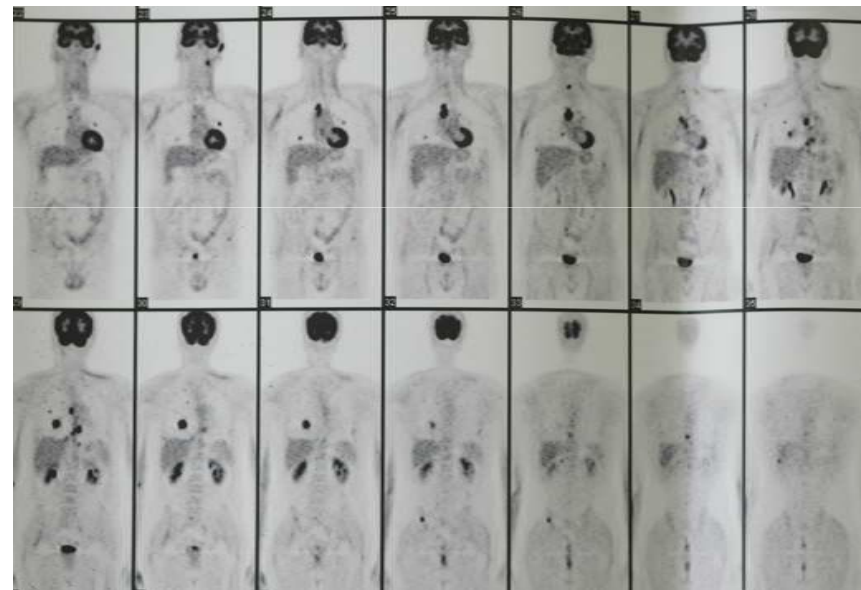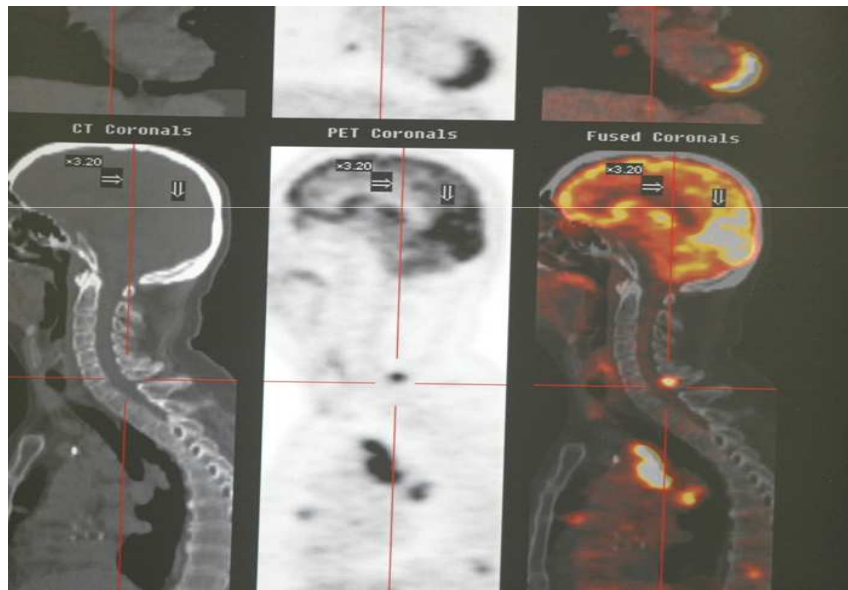
Sesso Maschile

Neoplasia Primitiva: Adeno K Parotideo

Secondarismi ossei plurimi

Evento scatenante: avulsione 38 sintomatico

# ONJ Bevacizumab Related



# ONJ Bevacizumab Related

## CASE REPORT

