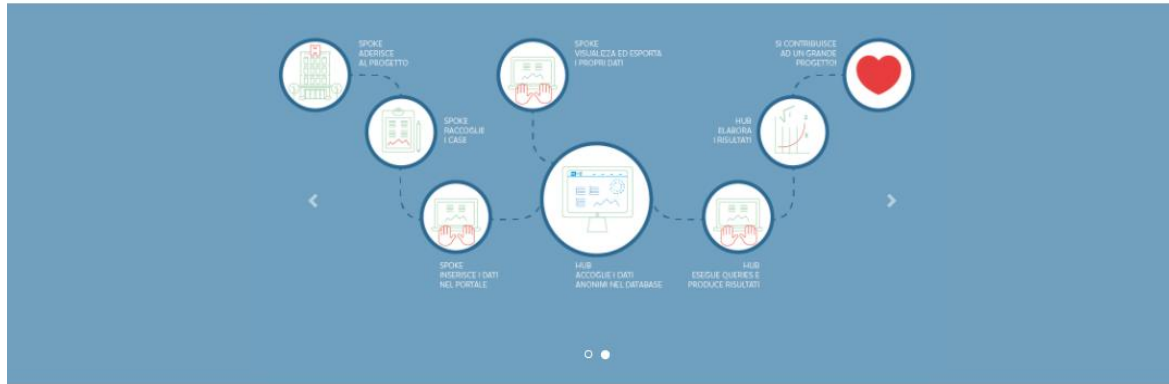

ACCEDI

#ONJ1

10 centri partecipanti

#ONJ15

96 casi - 5 centri partecipanti

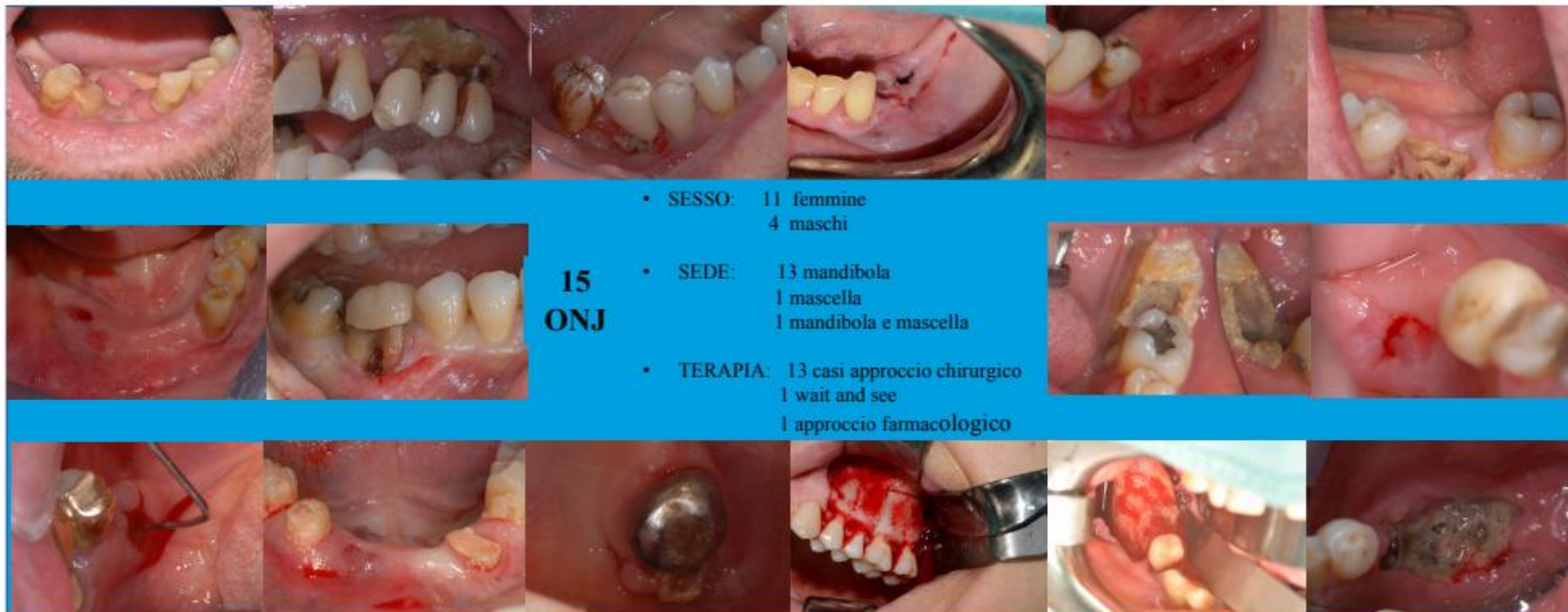

On

Off

OsteoNecrosis
Oral Findings & Future

Contest #ONJ15: inseriti 15 casi



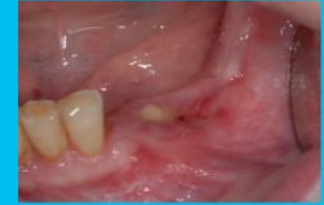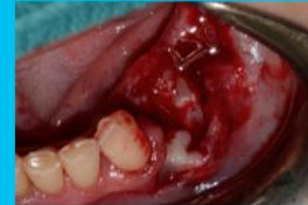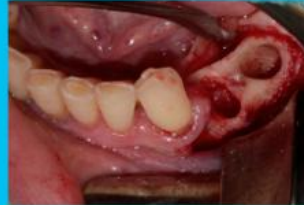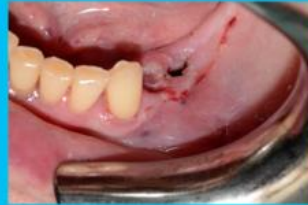Unit of Oral and Maxillofacial Surgery, Department of Biomedical and Neuromotor Science
(DIBINEM)



Alma Mater Studiorum – University of Bologna.

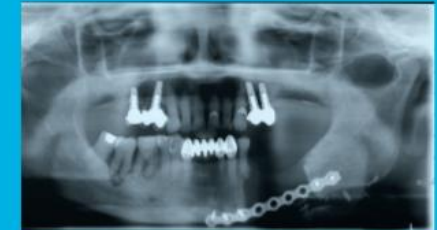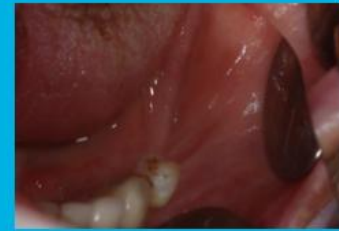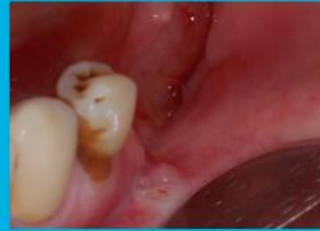ONJ IN PAZIENTE CHE HA ASSUNTO ZOLEDRONATO E DENOSUMAB

Pz. CMPGRZ
SESSO F
ZOLEDRONATO ev per 3 anni
DENOSUMAB im per 6 mesi
F.R. : patologie endo-paradontali, effettuate estrazioni
ONJ mandibolare STADIO 2
TRATTAMENTO CHIRURGICO NON RISOLUTIVO
(foto: operazione e follow up a 90 giorni)



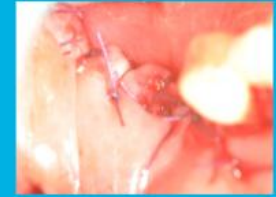
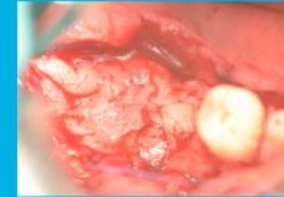
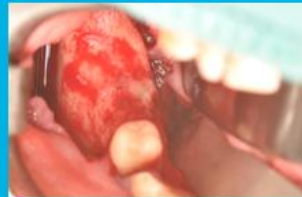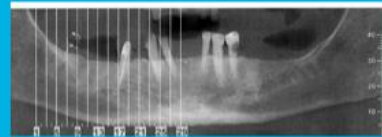
ONJ IN PAZIENTE CON OSTEOPOROSI TRATTATA CON RISEDRONATO

Pz. FMNVNT
SESSO F
RISEDRONATO os per 6 anni
F.R.: effettuate estrazioni dentarie
ONJ in mandibola STADIO 3
CHIRURGIA RESETTIVA SEGMENTALE
SENZA RICOSTRUZIONE
Risoluzione totale



ONJ IN PAZIENTE CON OSTEOPOROSI IN CURA CON IBANDRONATO

Pz. NTLDTL
SESSO F
IBANDRONATO os per 7 anni
F.R. non riferiti
ONJ in mandibola STADIO1
Curettage dento-alveolare+ PRP allogénico
Risoluzione totale



STADIO 3: RESEZIONE E RICOSTRUZIONE CON PLACCA E PRP ALLOGENICO

Pz. BRNGNN

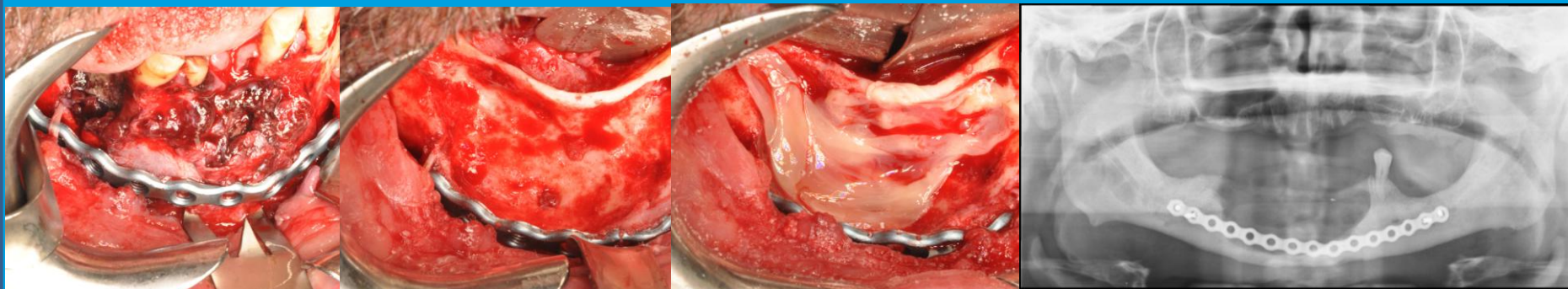
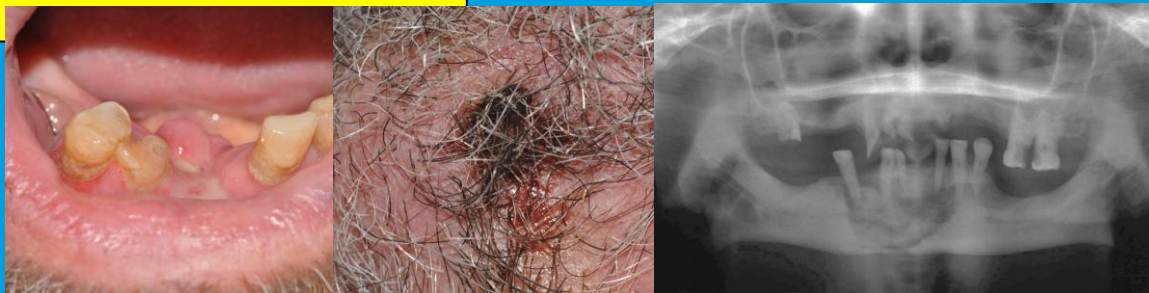SESSO M

ZOLEDRONATO ev per 1 anno

ONJ mandibolare

F.R. patologie endo-paradontali

TRATTAMENTO CHIRURGICO DEMOLITIVO +
PLACCA+ PRP ALLOGENICO



CONCLUSIONI

La casistica raccolta e presentata al contest è frutto di anni di esperienza. Esperienza che si è sicuramente arricchita con questo contest che ci ha fatto maturare delle nuove idee e strategie d'azione nella prevenzione e nella terapia delle ONJ.

La nostra pratica clinica ci impone di attenzionare tutti i pazienti a rischio, sia chi assume BP orali sia chi assume BP im o ev, includendo anche i pazienti che assumono farmaci antiassorbitivi e antiangiogenetici.

Gli obiettivi sono sicuramente :

- Prevenire: attenzionando le classi di rischio e i fattori di rischio presenti e agire seguendo le linee guida recentemente proposte
- Diagnosticare prima possibile i casi di ONJ, una diagnosi precoce spesso permette di accedere a una chirurgia poco invasiva e risolutiva. Importante non sottovalutare mai segni e sintomi non chiari e non riconducibili ad altre cause, magari effettuare indagini radiologiche adeguate.
- Segnalare: emerge la necessità di fare la segnalazione dei casi di ONJ, raccogliendo in modo preciso tutti i dati utili, proprio come abbiamo fatto nella compilazione delle schede proposte durante il contest
- Trattare: il trattamento chirurgico dei casi che presentano le dovute indicazioni sembra ad oggi essere l'unico trattamento risolutivo in una buona percentuale di casi.

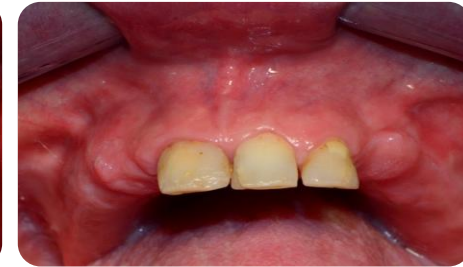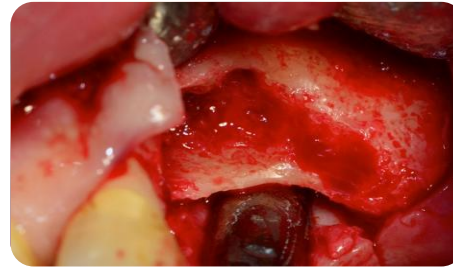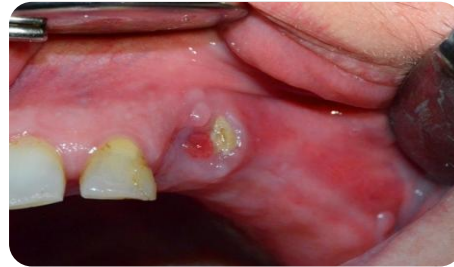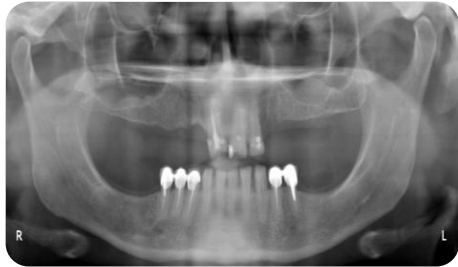
ONJ15



Dott.ssa Roberta IPPOLITO

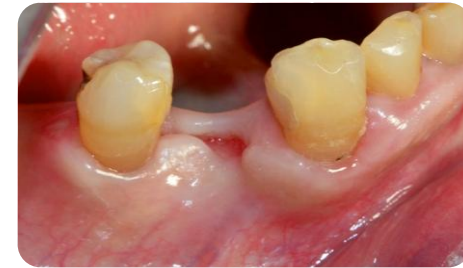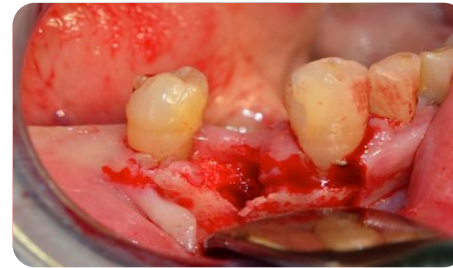
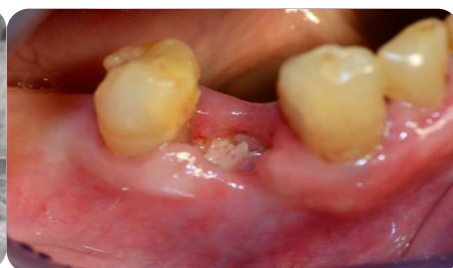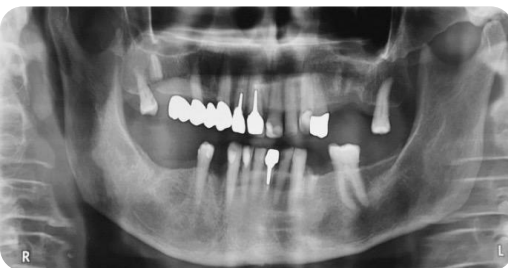CASO CLINICO I

- Paziente F aa
- Etp mammella, mts bacino e L2
- In terapia con acido alendronico da 20 mesi
- Avulsione elemento dentario 2.1 circa 1 mese prima



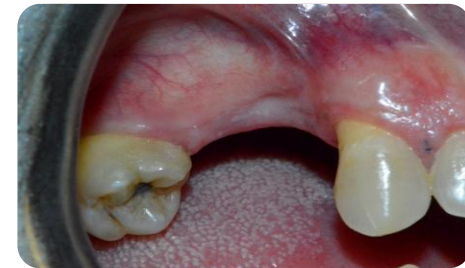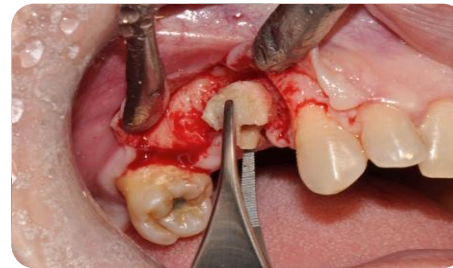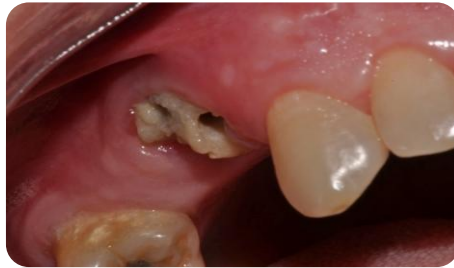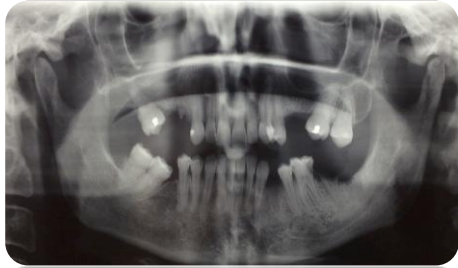CASO CLINICO II

- Paziente F aa, 82 anni
- Osteoporosi
- In terapia con acido alendronico da 6 anni
- Avulsione elemento dentario 3.4 circa 3 settimana prima senza profilassi antibiotica



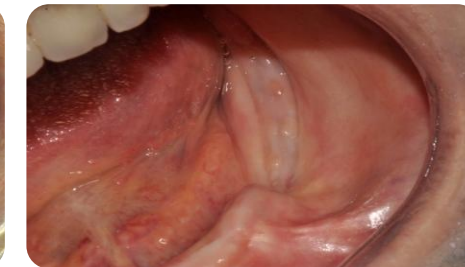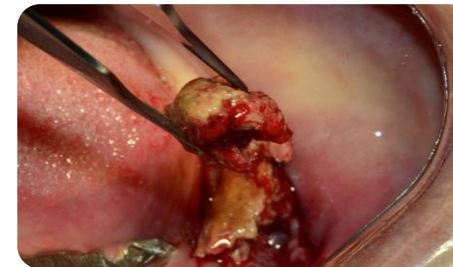
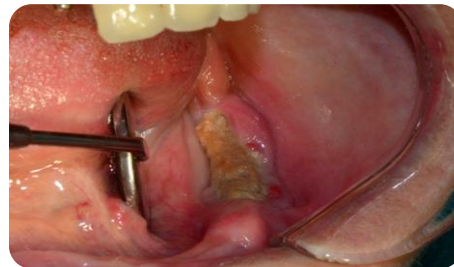
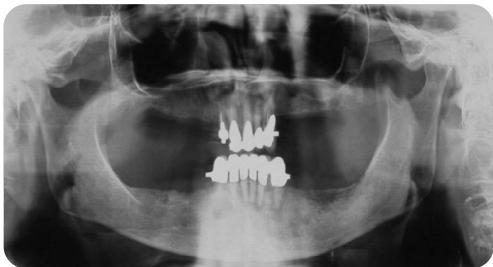
CASO CLINICO III

- Paziente F aa, 52 anni
- Etp mammella mts ossee
- In terapia con acido zoledronico (23 infusione, Dose cumulativa 93 mg)
- Avulsione elemento dentario 1.4 circa 8 settimane prima della visita



CASO CLINICO IV

- Paziente F 72aa
- Etp mammella metastatico bacino ed L2
- In terapia con acido zoledronico da 12 mesi
- Comparsa di ulcera da decubito al di sotto della protesi totale mandibolare



ONJ15



Dott Marco NISI



Casistica Pz Contest #ONJ15

AMBULATORIO DI PATOLOGIA E
MEDICINA ORALE DOTT.
A.GIUDICE

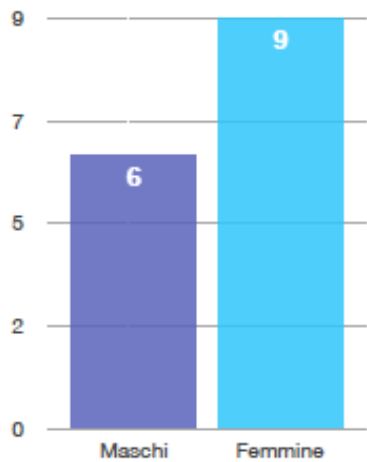
U.O. ODONTOIATRIA -
U.O. CHIRURGIA MAXILLO-
FACCIALE

UNIVERSITA' DEGLI STUDI
"MAGNA GRAECIA" DI
CATANZARO

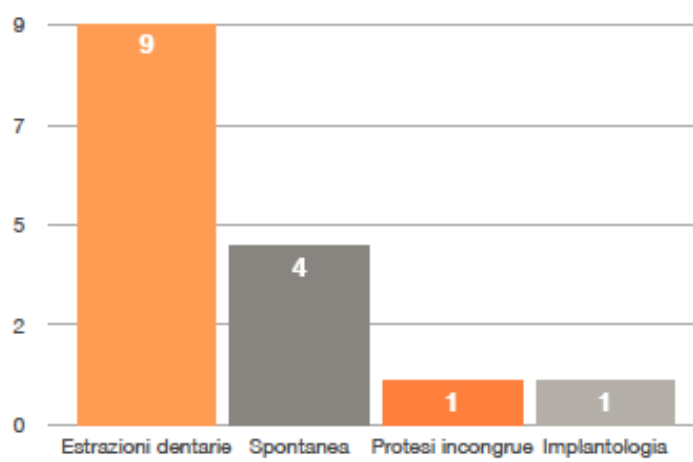
Casistica ONJ 15 Contest SIPMO

Paziente	Sexo	Età	Stadio ONJ	Fumatore	Farmaco	Durata trattamento	Patologia	Protocollo	Risposta al trattamento
C.G.	M	74	2B	SI	ZOLEDRONATO EV	27 MESI	Colangiocarcinoma con metastasi	PROFILASSI ANTIBIOTICA, VELSSCOPE, PIEZOSURGERY	COMPLETA
C.A.	M	91	2B	NO	CLODRONATO IM	3 MESI	Osteoporosi primaria	PROFILASSI ANTIBIOTICA, PIEZOSURGERY	COMPLETA
G.M.F.	F	77	1B	NO	RISEDRONATO OS	36 MESI	Osteoporosi primaria	PROFILASSI ANTIBIOTICA, PIEZOSURGERY	COMPLETA
G.M.C.	F	78	2B	NO	ALENDRONATO OS	125 MESI	Osteoporosi primaria	PROFILASSI ANTIBIOTICA, PIEZOSURGERY	PARZIALE
O.G.	F	73	2A	NO	IBANDRONATO OS CLODRONATO EV	129 MESI, 2 MESI	Osteoporosi primaria	PROFILASSI ANTIBIOTICA, PIEZOSURGERY, EMOCONCENTRATI AUTOLOGHI	COMPLETA
M.A.	M	48	2B	SI	ZOLEDRONATO EV DENOSUMAB EV	31 MESI, 14 MESI	Condrioblastoma	PROFILASSI ANTIBIOTICA, PIEZOSURGERY	PERSO AL FOLLOW-UP
M.V.	M	78	3	NO	ZOLEDRONATO EV	3 MESI	Carcinoma prostatico con metastasi	PROFILASSI ANTIBIOTICA, PIEZOSURGERY, EMOCONCENTRATI AUTOLOGHI	COMPLETA
R.G.	F	73	2B	NO	ALENDRONATO OS	76 MESI	Osteoporosi primaria	PROFILASSI ANTIBIOTICA, PIEZOSURGERY, EMOCONCENTRATI AUTOLOGHI	PARZIALE
R.M.	F	84	2B	NO	ALENDRONATO OS	24 MESI	Osteoporosi primaria	PROFILASSI ANTIBIOTICA, VELSSCOPE, PIEZOSURGERY, EMOCONCENTRATI AUTOLOGHI	PARZIALE
R.F.	F	81	3	NO	ZOLEDRONATO EV	7 MESI	Carcinoma mammario	PROFILASSI ANTIBIOTICA, VELSSCOPE, PIEZOSURGERY, EMOCONCENTRATI AUTOLOGHI	COMPLETA
R.E.	M	70	3	SI	ALENDRONATO OS	40 MESI	Osteoporosi primaria	PROFILASSI ANTIBIOTICA, VELSSCOPE, PIEZOSURGERY, EMOCONCENTRATI AUTOLOGHI	COMPLETA
S.M.R.	F	63	2B	NO	DENOSUMAB OS	12 MESI	Carcinoma mammario con metastasi	PROFILASSI ANTIBIOTICA, PIEZOSURGERY	PERSO AL FOLLOW-UP
S.F.	M	69	3	SI	ZOLEDRONATO EV	7 MESI	Mieloma multiplo	PROFILASSI ANTIBIOTICA, VELSSCOPE, PIEZOSURGERY	PARZIALE
T.G.	F	58	2B	NO	ALENDRONATO OS	9 MESI	Osteoporosi primaria	PROFILASSI ANTIBIOTICA, VELSSCOPE, PIEZOSURGERY	COMPLETA
A.M.T.	F	90	2B	NO	ALENDRONATO OS	50 MESI	Osteoporosi primaria	PROFILASSI ANTIBIOTICA, VELSSCOPE, PIEZOSURGERY, EMOCONCENTRATI AUTOLOGHI	COMPLETA

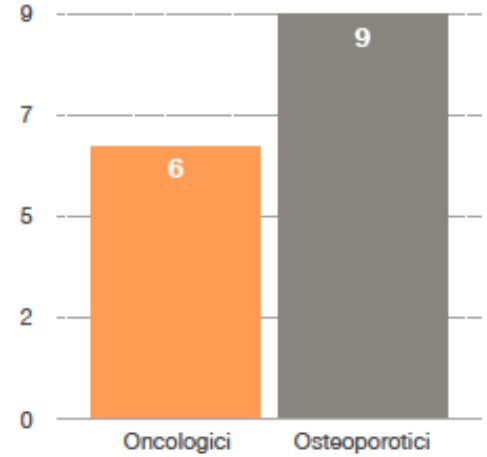
Pazienti (età media = 68.2)



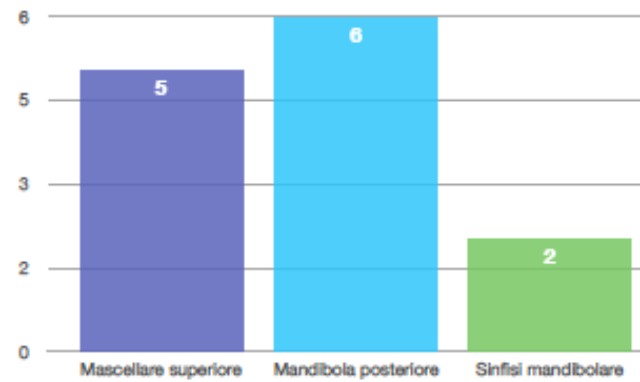
Origine ONJ



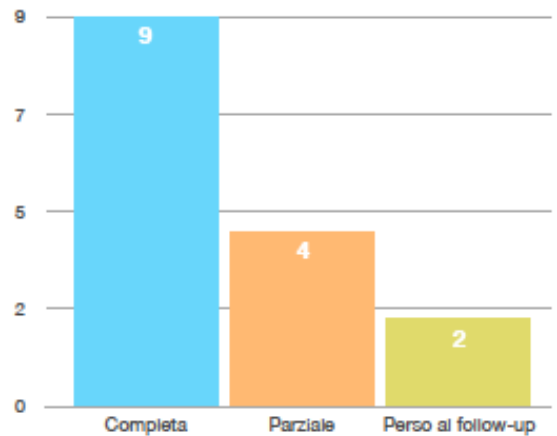
Patologia primaria



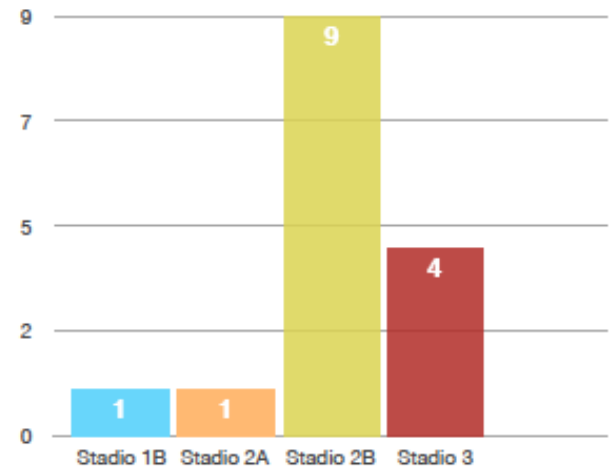
Sede



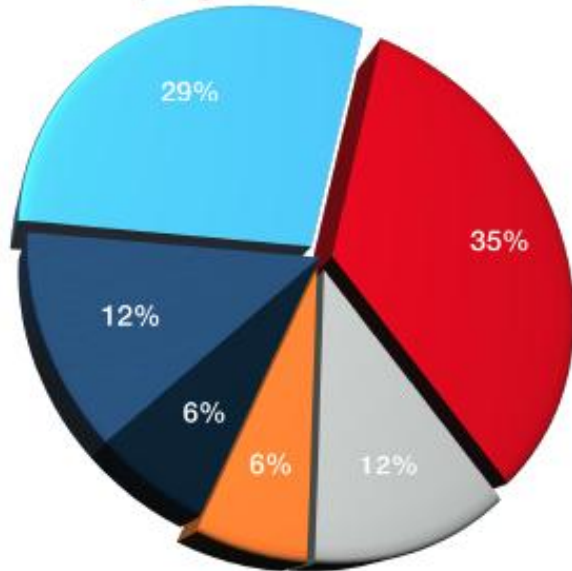
Risposta al trattamento



Stadi ONJ

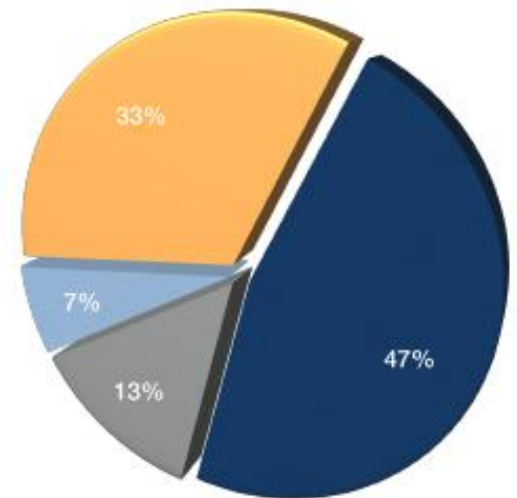


Tipologia di farmaco assunto



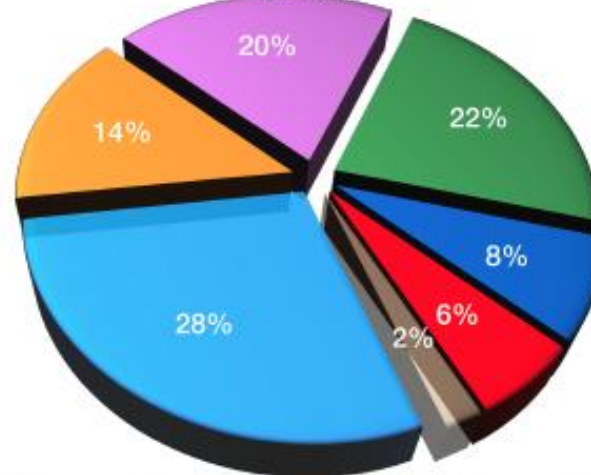
- Zoledronato (5)
- Alendronato (6)
- Clodronato (2)
- Risedronato (1)
- Ibandronato (1)
- Denosumab (2)

Riferimento dei pazienti presso la nostra U.O.



- Oncologia (5)
- Dentista generico (7)
- Medico di base (2)
- Fisiatra (1)

Segni di ONJ



- Esposizione osso necrotico (10)
- Ascesso (11)
- Dolore (14)
- Fistola oro-cutanea (4)
- Deiscenza (3)
- Trisma (1)
- Disestesie (7)
- Accessorio (2)

ONJ15



Dott Amerigo GIUDICE
Dott. Alessandro ANTONELLI

Contest 1 ON/OFF UniPD



64 aa

2014 **Adenoca. ovaio metastatico** (stadio 4)

I linea CT neo-adiuv (carboplatino + placitaxel)

Feb 2015 ovariectomia

Mar 2016 carcinosi peritoneale e epatica

Mag 2016 CT sperimentale in trial fase II (**bevacizumab** +
trabectedina)

Sett 2016: avulsione spontanea 1.1 in assenza di secrezione o sanguinamento
(in corso 5° ciclo CT)

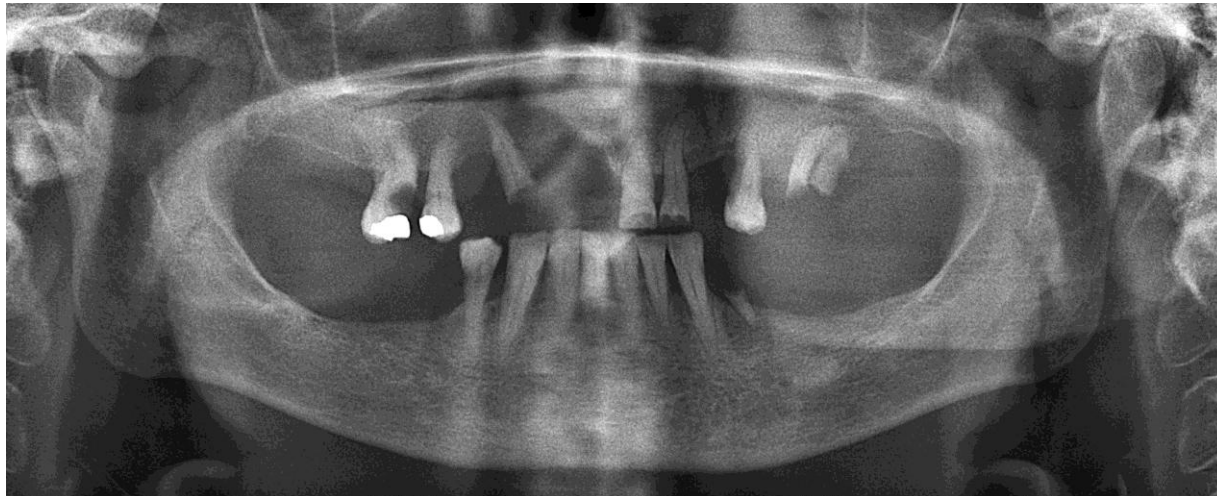
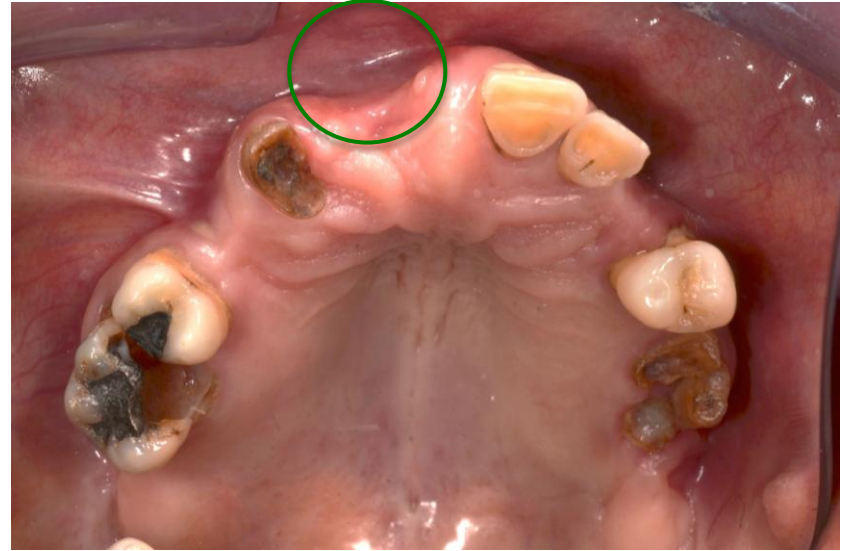
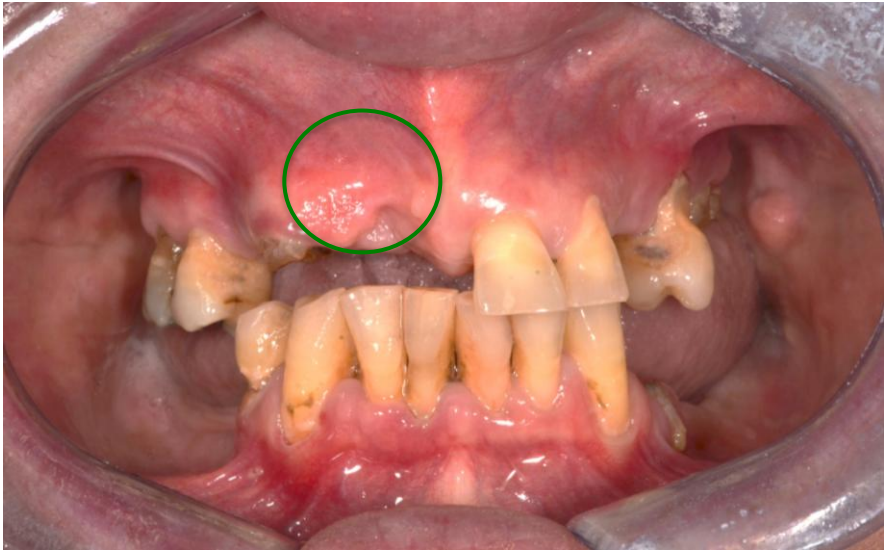
Dic 2016: 1° visita CMF UniPD

Parodontopatia generalizzata

Non pregresse valutazioni odontoiatriche / procedure orali

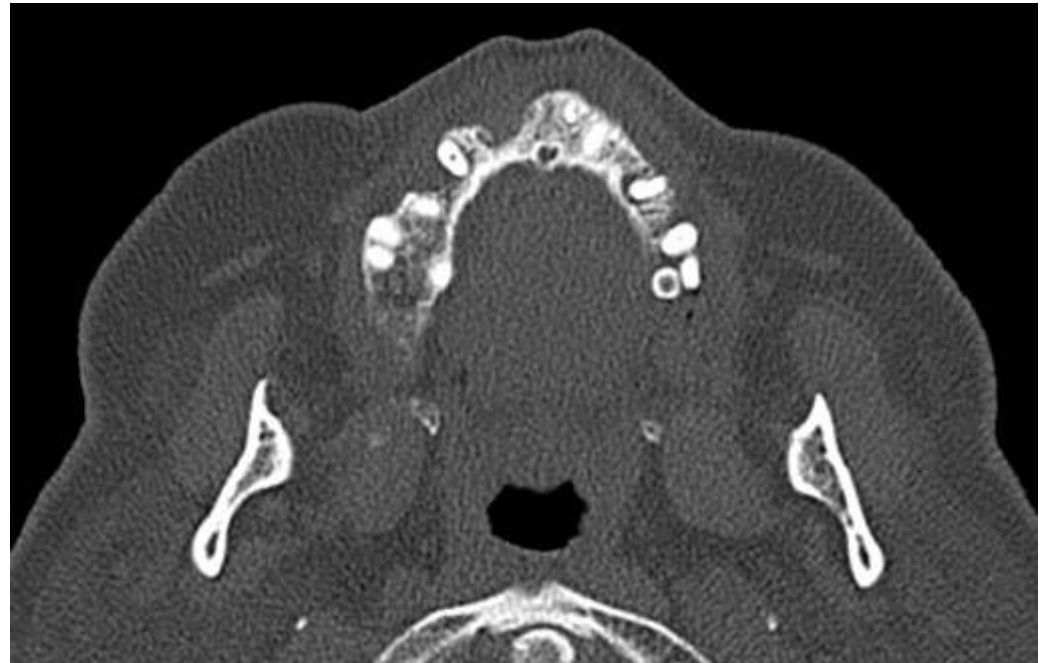
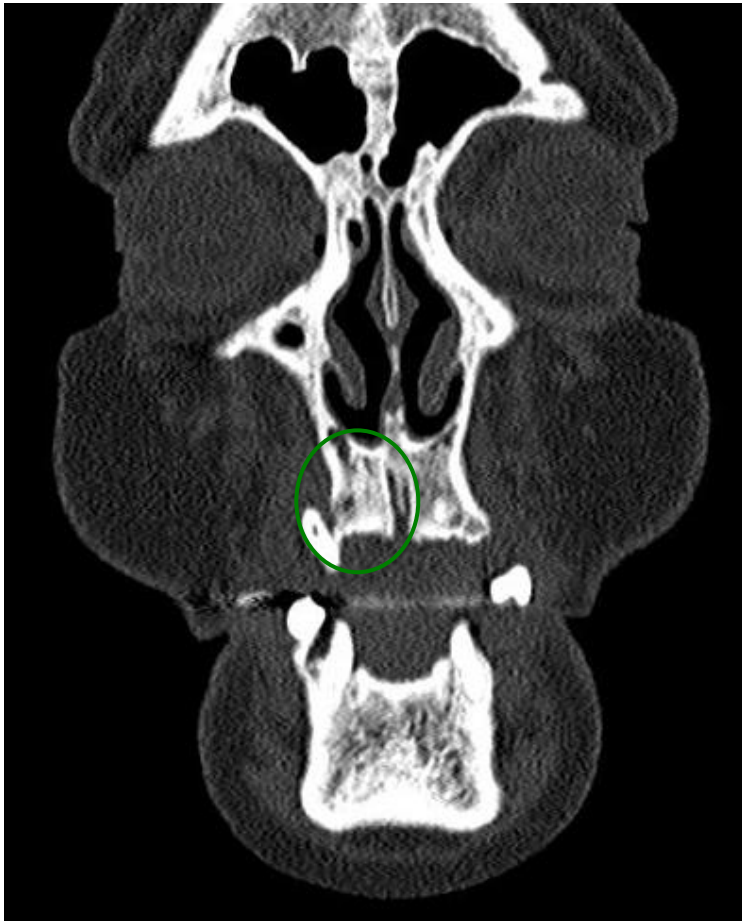
Contest ON/OFF UniPD

- Dic 2016 esordio: guarigione sito avulsione



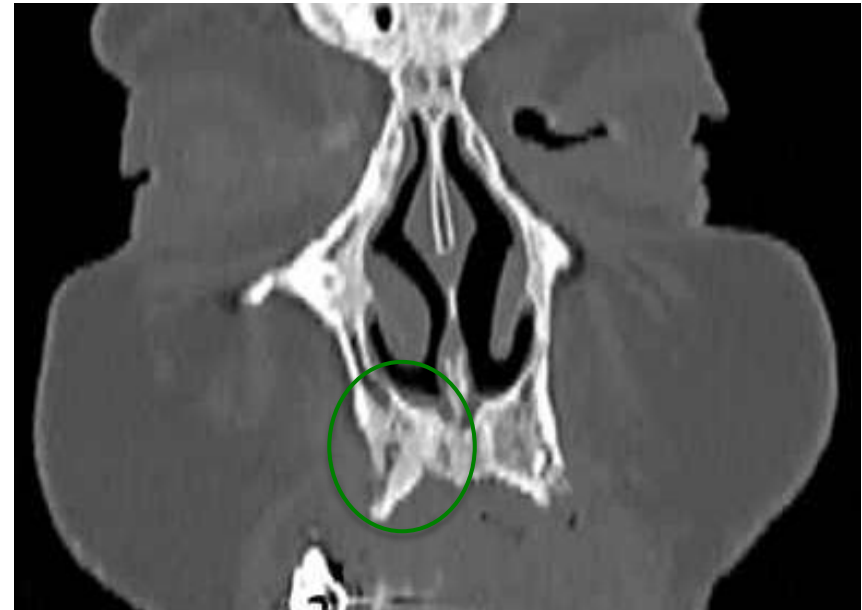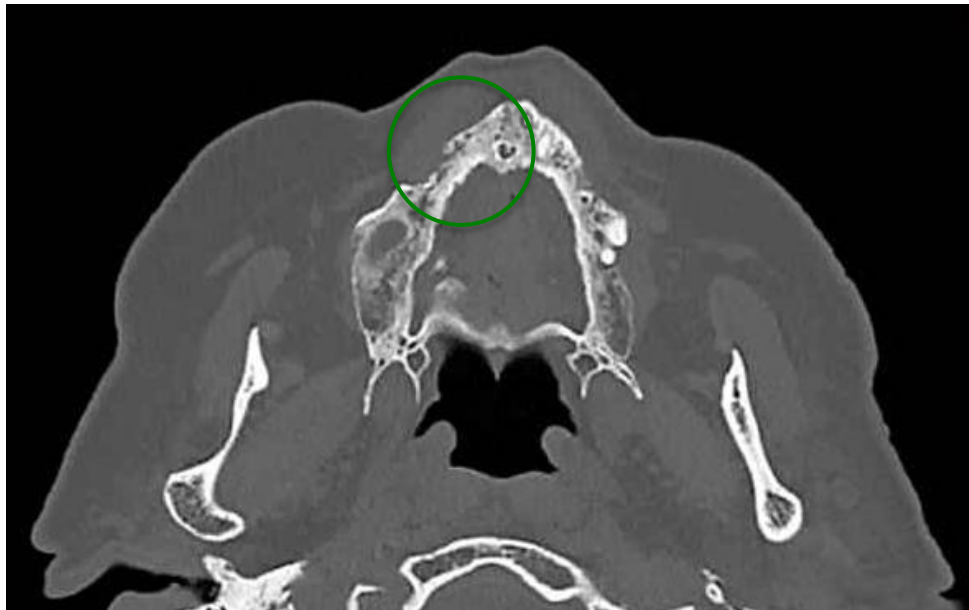
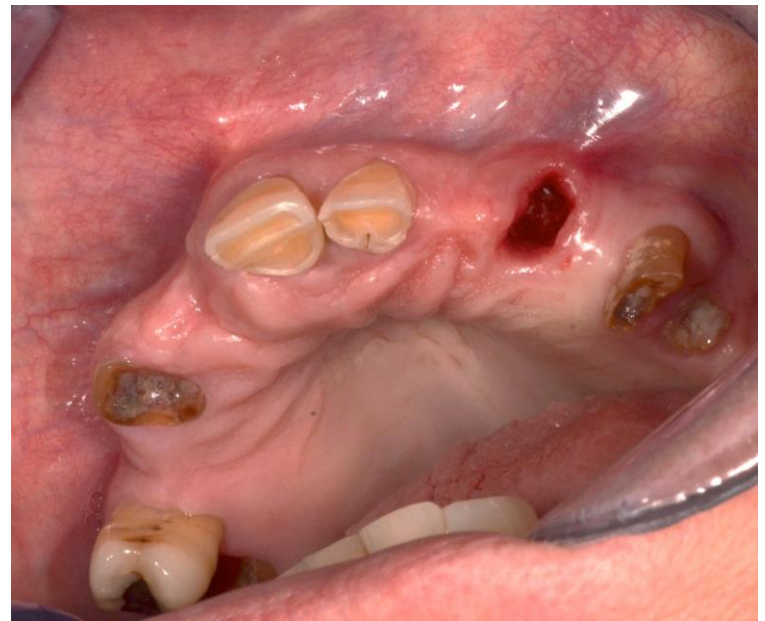
Contest ON/OFF UniPD

- Dic 2016 esordio: ispessimento trabecolare midollare focale nel sito di avulsione



Contest ON/OFF UniPD

- Apr 2017: avulsione spontanea 2.4 con guarigione mucosa in 1 mese
- CT a 6 mesi da esordio: sclerosi midollare diffusa del settore incisivo-canino sup.



Trattamento: STRETTO FU SENZA SOSPENSIONE BEVA PER DIAGNOSI PRECOCE CLINICO E RADIOLOGICA DI MRONJ

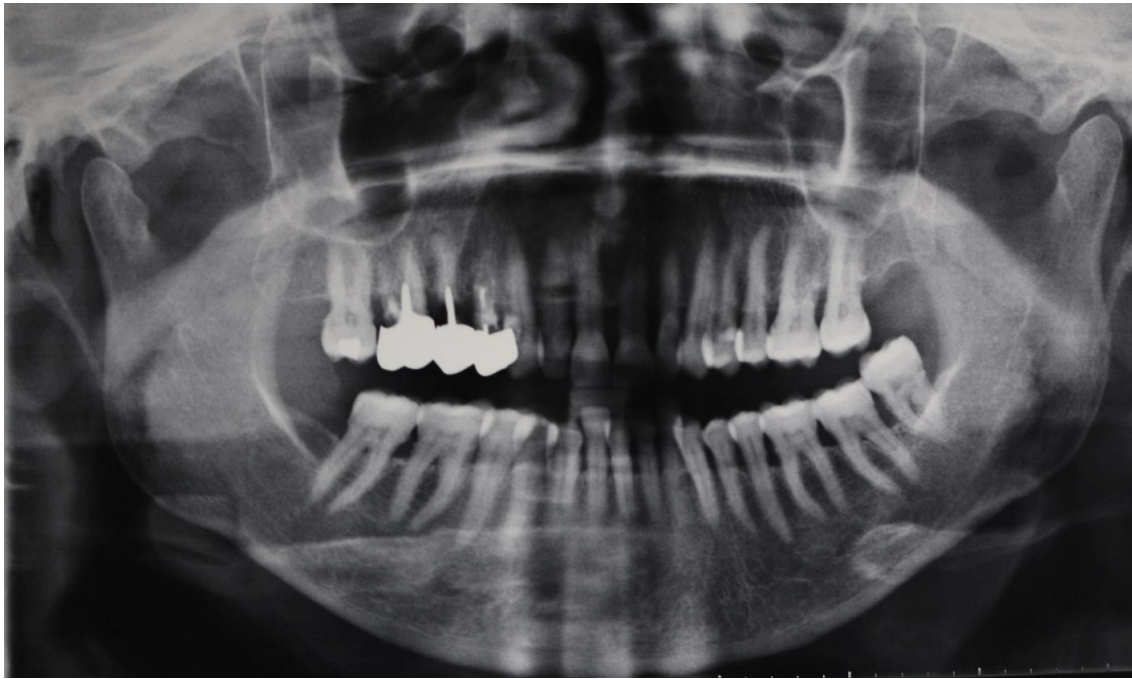Particolarità:

- ✓ Non evidenze di casi di MRONJ associata a **bevacizumab esclusivo per ca. ovarico** (descritti casi in bevacizumab in monoterapia o in associazione a NBP per ca. avanzato mammella, polmone, rene, colon-retto, pancreas, parotideo o in un caso somministrato per vasculopatia retinica)
- ✓ Unico segno clinico minore di presentazione della MRONJ: mobilità dentale con avulsione spontanea asintomatica, seguita da guarigione mucosa **senza esposizione ossea durante il follow-up**
- ✓ Segno CT di esordio: **ispessimento trabecolare midollare focale** nel sito di avulsione
- ✓ Nel follow-up: progressiva mobilità dentale con avulsioni senza altri segni
- ✓ Controllo CT a 6 mesi: **sclerosi midollare diffusa** settore incisivo-canino sup.

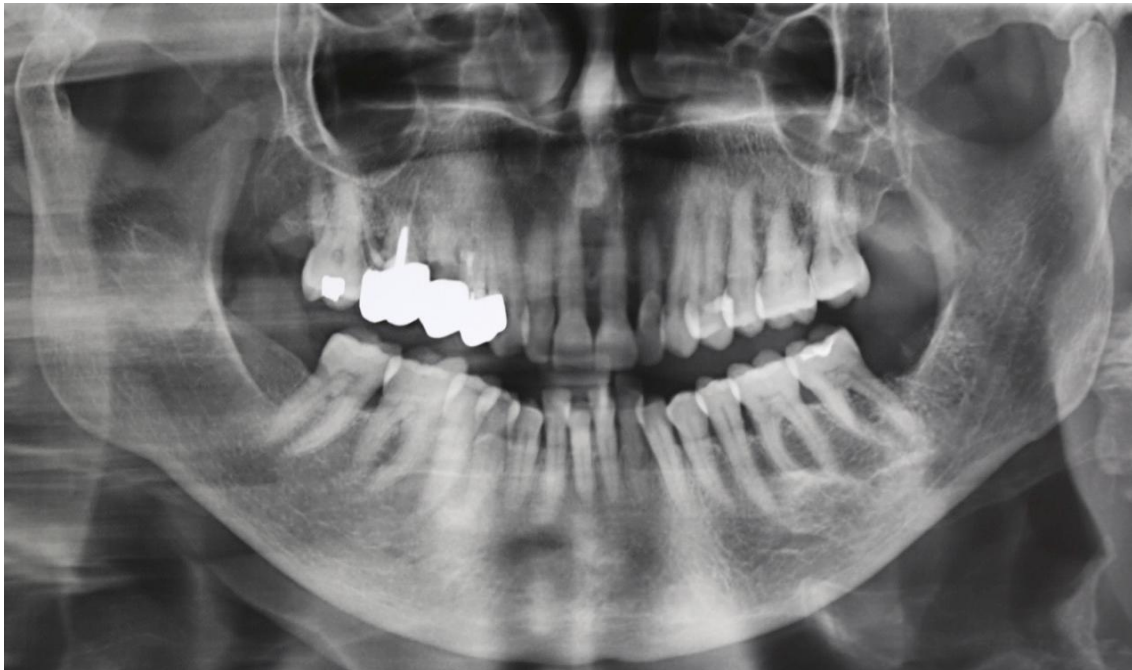ONJ1



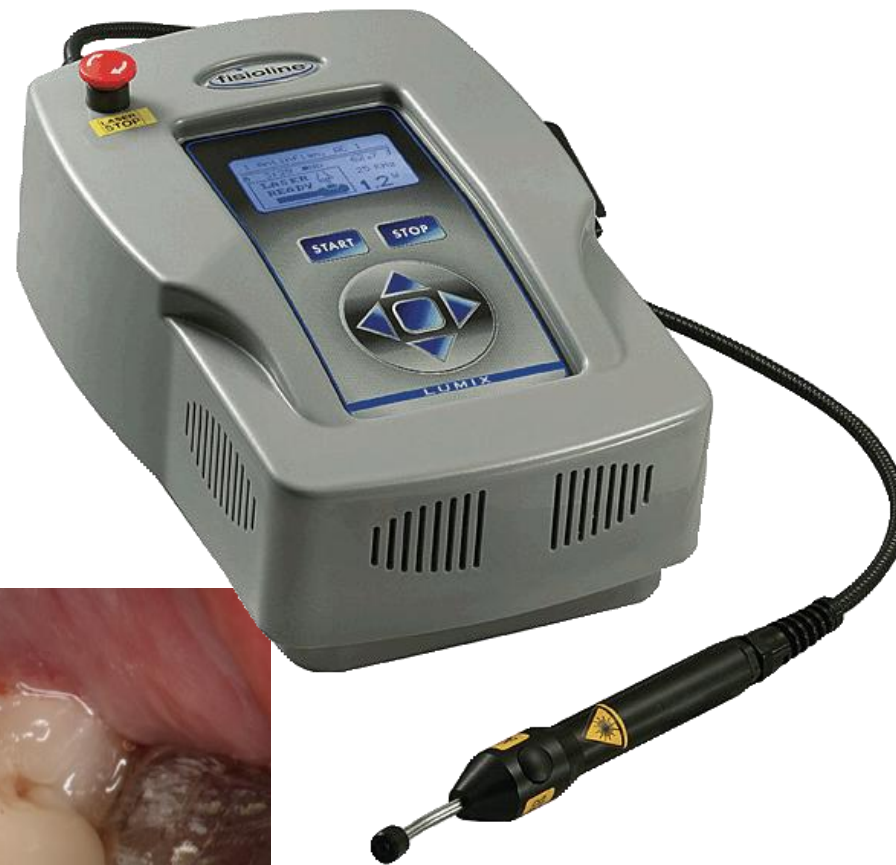
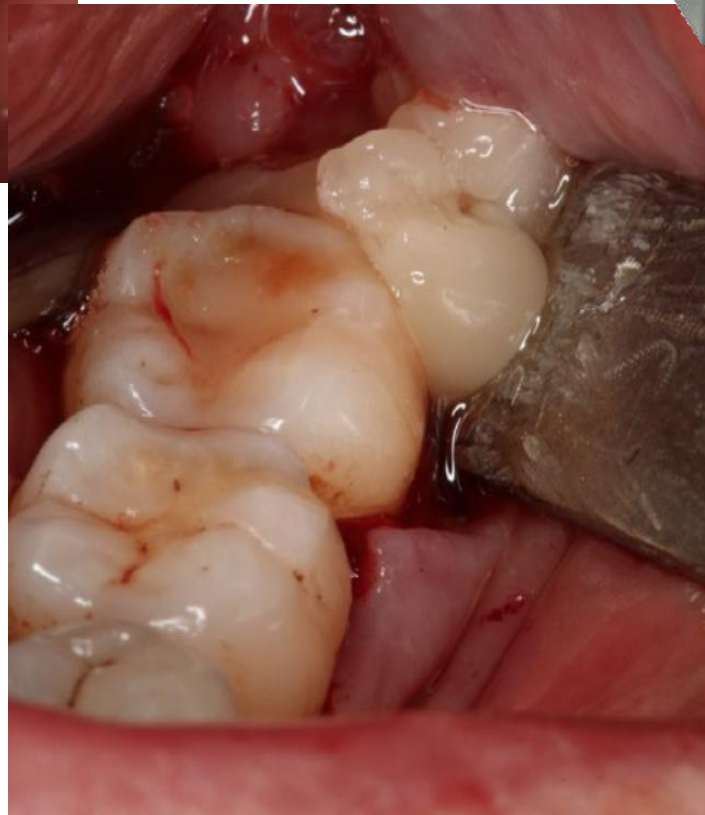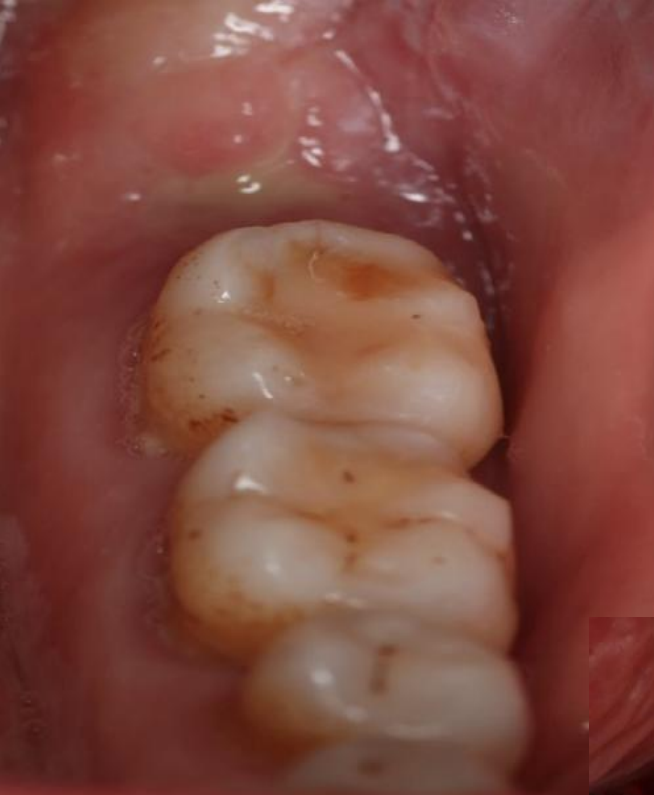Dott.ssa Giordana BETTINI



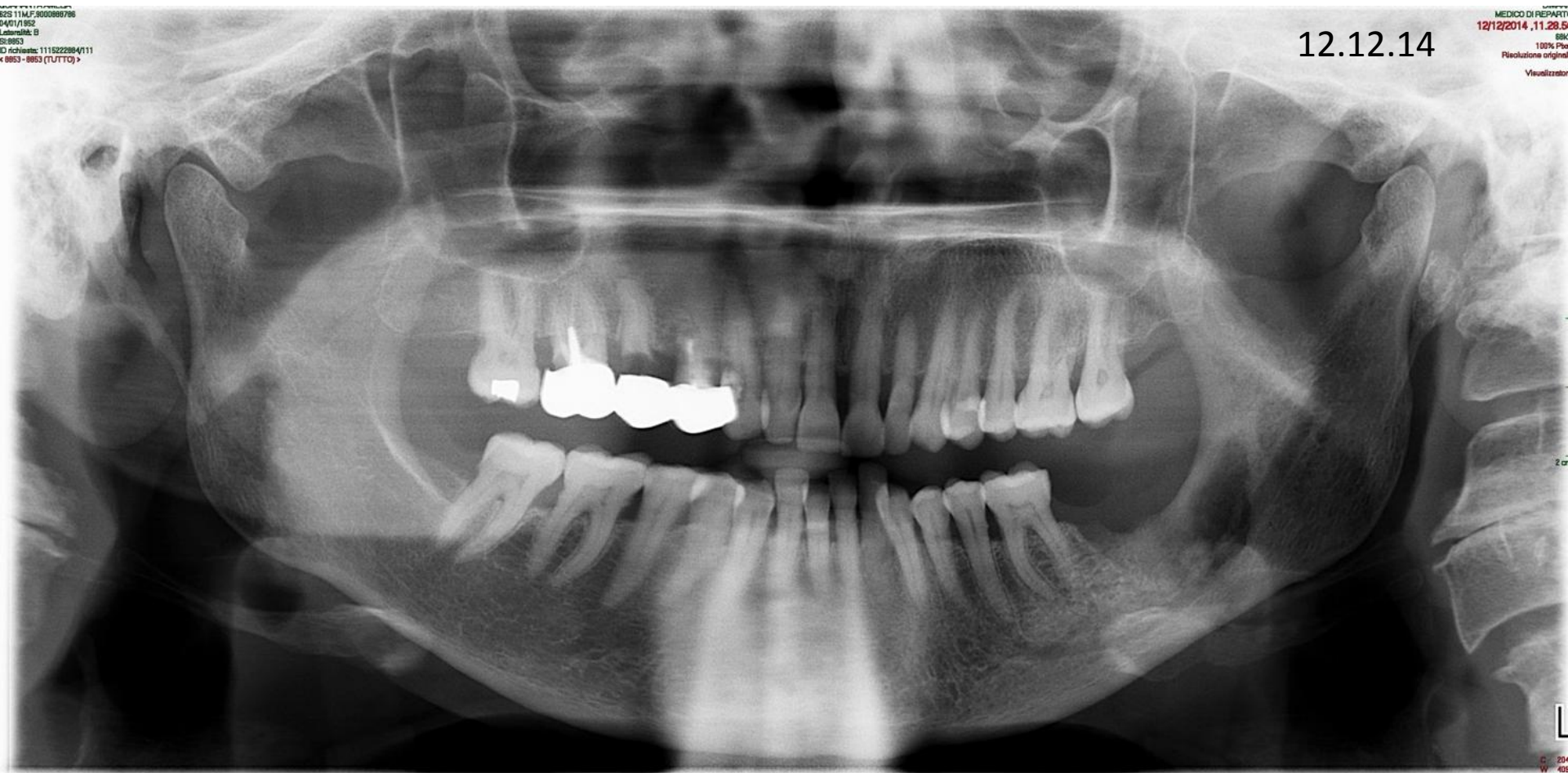
- Pz F 55aa
- K gastrico1995-recidiva 2005
- Tp: alendronato per os da 2 aa



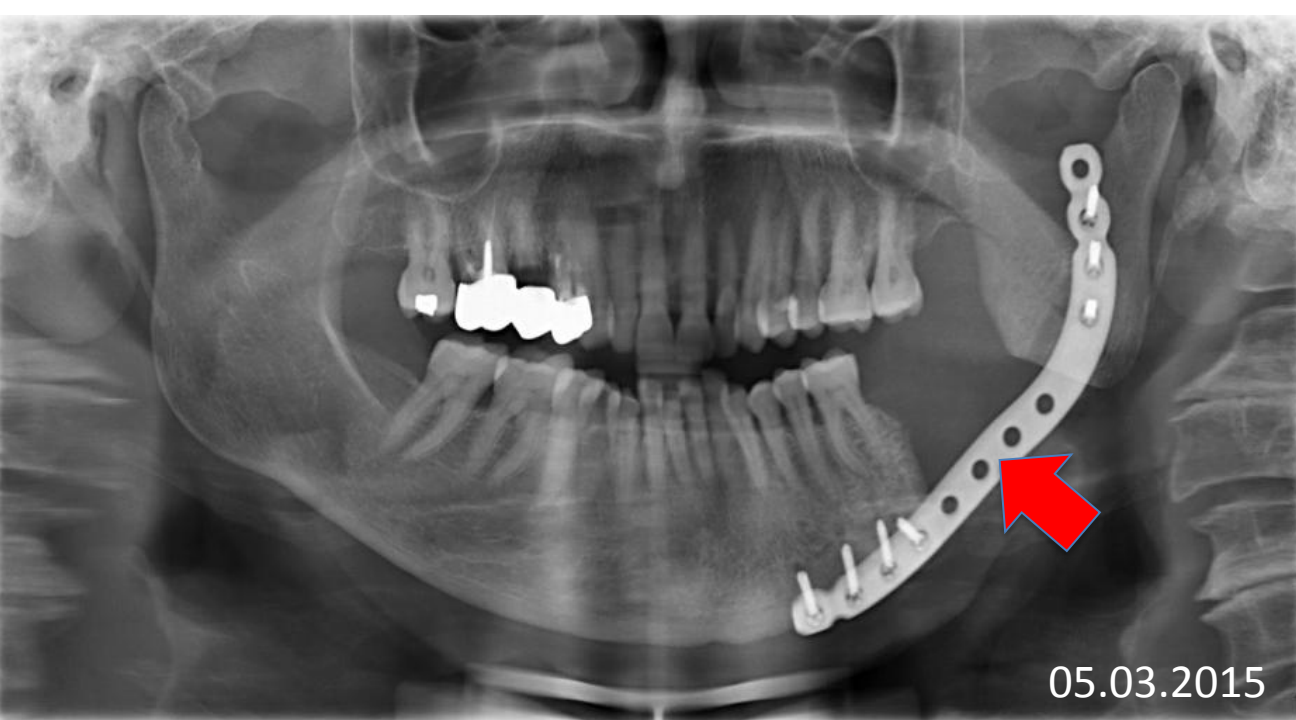
- Estrazione 38 in altra sede
- Mancata guarigione dopo 4 mesi
- Fistola mucosa secernente
- Dolore
- DG: Stadio 1b (sicmf-sipmo) Luglio 2014



- Tp antibiotica+ revisione
- chirurgica del sito
- Concentrati piastrinici
- Biostimolazione Laser

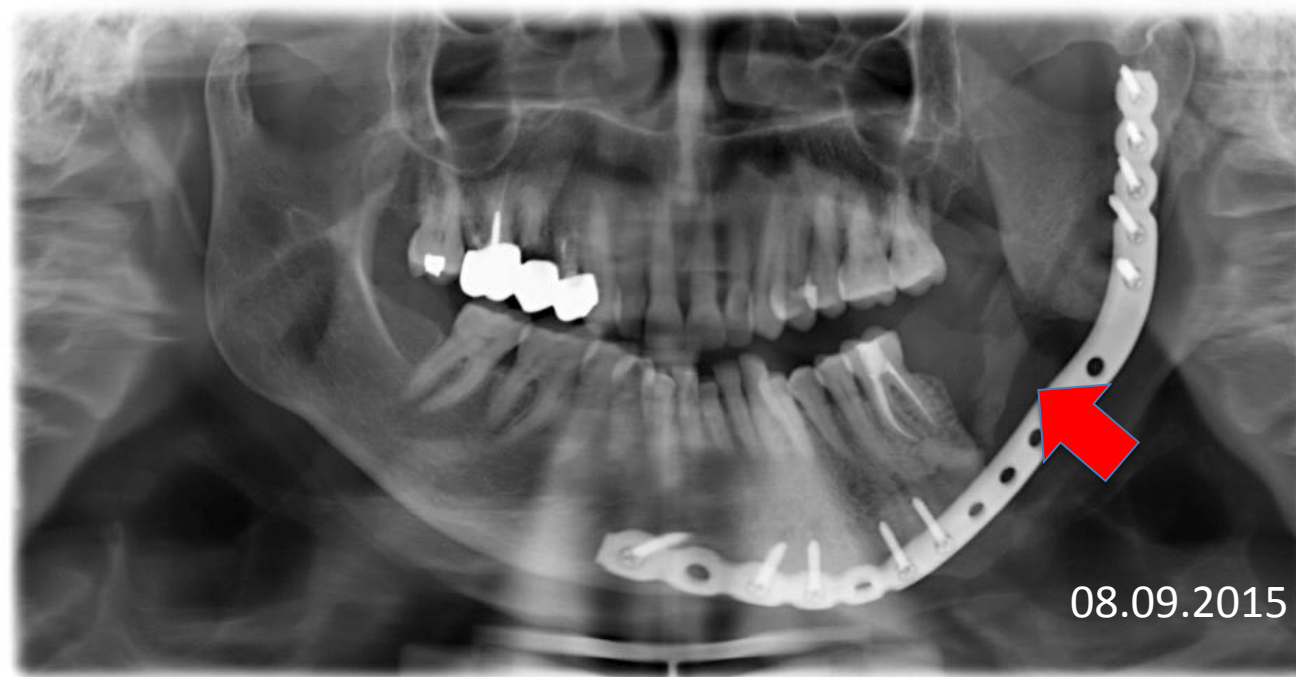

Dopo alterne fasi di miglioramento e riacutizzazione, dopo tre mesi inizia tp con teriparatide.
Recidiva con ampliamento area necrotica
Seconda toilette chirurgica (LLLT+PRGF) a novembre 2014



Resezione segmentaria +
Ricostruzione con placca
gennaio 2015

05.03.2015

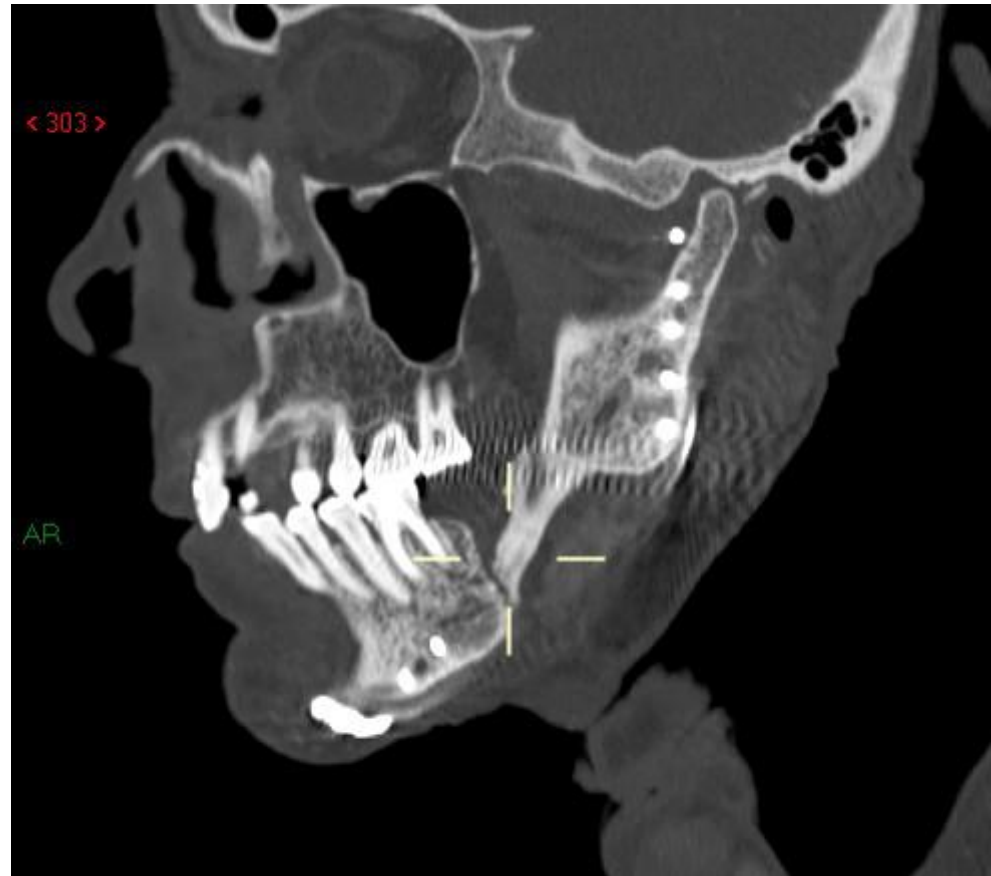

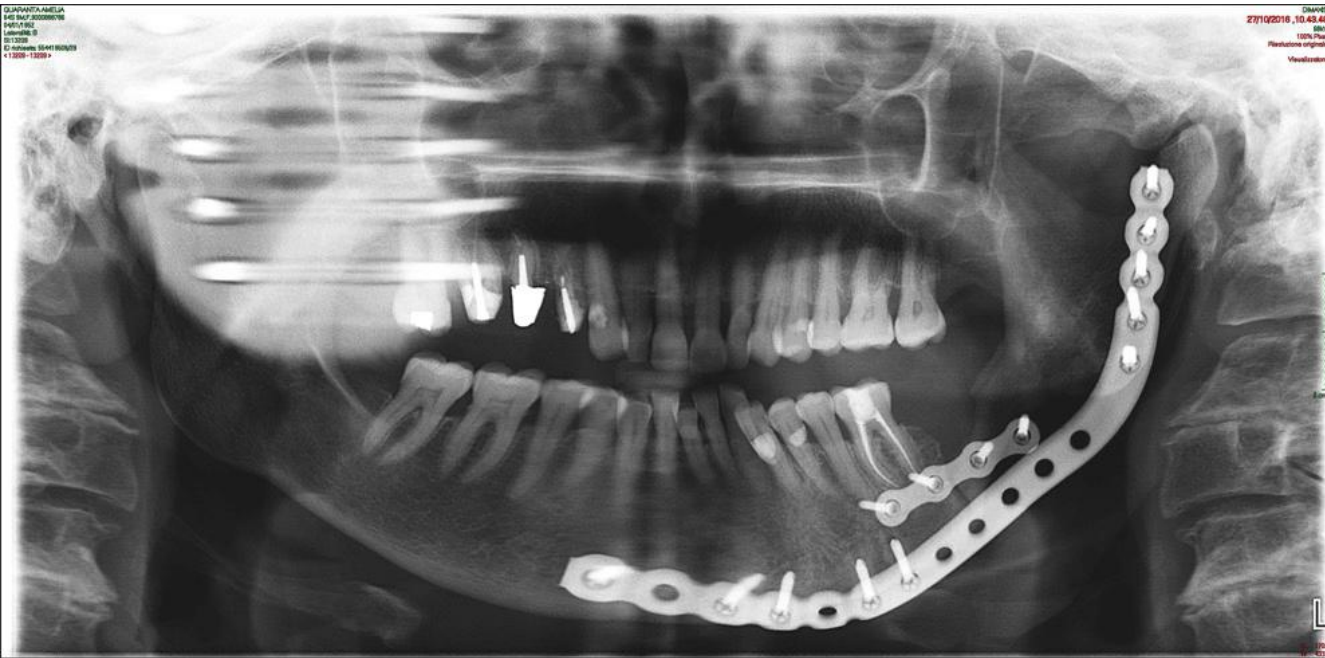Sostituzione della prima placca
da ricostruzione per infezione
della precedente, in luglio 2015

08.09.2015

Comparsa di segmento osseo
nella regione precedentemente resecata
Probabilmente formatosi dal periostio residuo

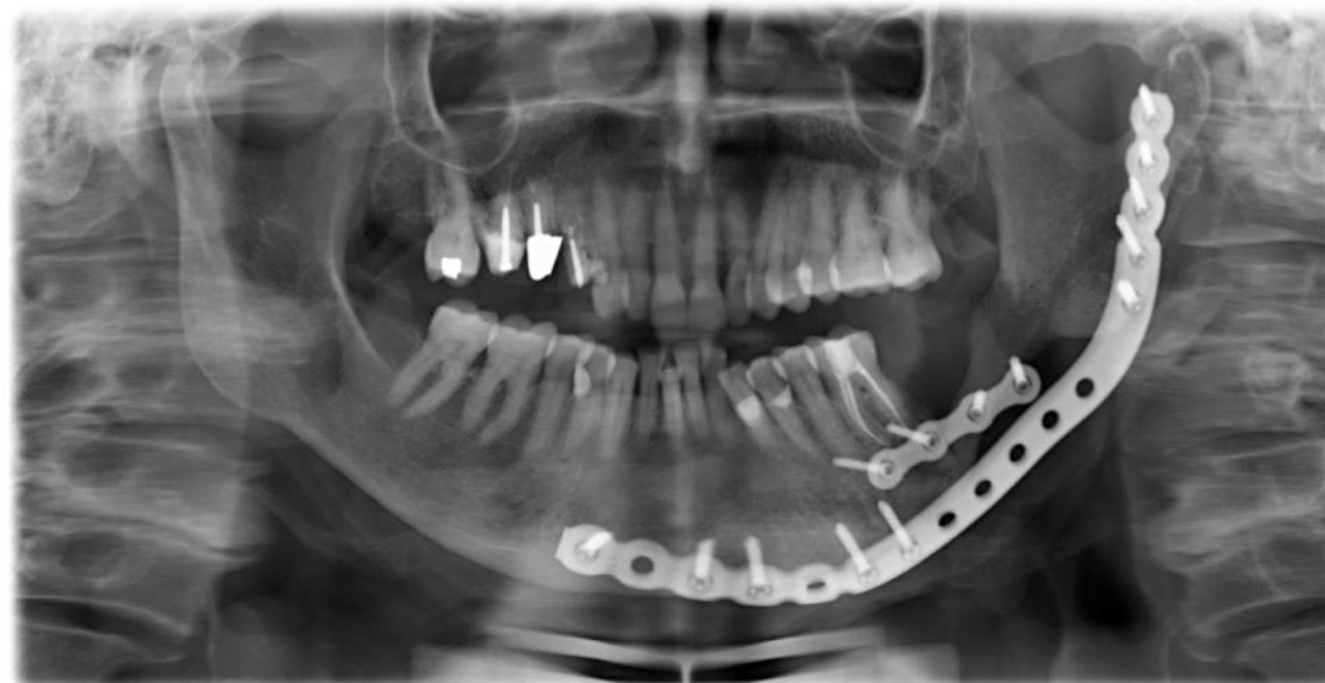7/6/2016





Posizionamento di placca
sul moncone per stabilizzarlo
dopo circa un anno

27.10.2016



Follow-up

01.07.2017

ONJ1



Dott. Francesco EROVIGNI



GRAZIE PASQUALE



Dott Pasquale PROCACCI