



# **UNIVERSITA' DEGLI STUDI DI TORINO**

Dipartimento di Scienze Chirurgiche

Master di I° livello

Senologia delle professioni sanitarie "Breast Nurse"

***DIRETTORE DEL MASTER: Prof.ssa Nicoletta Biglia***

## ***"TUMORE DELLA MAMMELLA NELLA DONNA e TRATTAMENTO CHIRURGICO"***

***Relatore***

***Prof. Dott. Luca Mariani***

***Candidato***

***Dr.ssa Arciuolo Mariagrazia***

***ANNO ACCADEMICO 2013/2014***

## Sommario

Introduzione.....	4
Ringraziamenti.....	7
Capitolo 1 K mammario.....	8
1.1 Epidemiologia.....	8
1.2 Fattori di rischio.....	10
1.3 Segni e sintomatologia.....	13
1.4 Diagnosi precoce.....	16
1.5 Diagnosi.....	17
1.6 Esami strumentali.....	22
1.7 Anatomia patologica del cancro della mammella.....	27
1.8 Il referto istopatologico: caratterizzazione biologica e fattori prognostici dei carcinomi invasivi.....	33
1.9 Stadiazione del carcinoma mammario.....	38
Capitolo 2 Chirurgia della mammella.....	41
2.1 Trattamento chirurgico.....	41
2.2 Tipologia di intervento.....	43
2.3 Mastectomia.....	47
2.4 Storia della mastectomia.....	48
2.5 Descrizione e tipologia di intervento.....	51
Capitolo 3 Linfonodo sentinella.....	61
3.1 Il ruolo del linfonodo sentinella e la dissezione ascellare.....	61
3.2 Basi Fisiopatologiche della tecnica del linfonodo sentinella e tecnica di identificazione.....	63
3.3 L'esame istologico del linfonodo sentinella.....	68
3.4 Applicazione della tecnica del linfonodo sentinella e affidabilità.....	70
3.5 Controindicazioni all'applicazione della tecnica del linfonodo sentinella.....	71
3.6 Trattamento delle pazienti con falsa negatività del linfonodo sentinella e complicanze della tecnica.....	73

3.7 Follow-up delle pazienti.....	75
3.8 Complicanze .....	76
Capitolo 4 Chirurgia oncoplastica e qualità di vita .....	80
4.1 Chirurgia oncoplastica.....	80
4.2 Qualità di vita e implicazioni psicologiche .....	85
Conclusioni.....	88
Bibliografia.....	89
Sitografia .....	92

## **Introduzione**

Il seno è da sempre il simbolo di maternità e di femminilità. Esso è oggetto di molte cure mirate essenzialmente ad esaltare e a conservare il più a lungo possibile la sua bellezza.

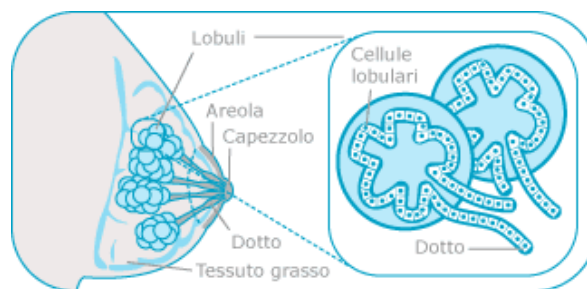
Nella donna, il seno si sviluppa intorno ai 12/13 anni e il suo “sbocciare” segna il passaggio dall’infanzia alla pubertà. Raggiunge il massimo splendore nell’età adulta, per proseguire la sua completa maturazione dopo la gravidanza e l’allattamento. Intorno ai 20 anni la sua pelle si presenta tonica ed elastica e le mammelle sono perfettamente sostenute dai legamenti di Cooper. La sua forma e dimensione dipendono molto dal quantitativo di tessuto adiposo che, insieme al tessuto connettivo, costituiscono lo stroma. Il suo compito è quello di sostenere e di controllare lo sviluppo e la funzione delle ghiandole. La potenzialità di crescita della ghiandola mammaria si mantiene, per tutta la vita riproduttiva della donna, sotto lo stimolo degli ormoni sessuali. Durante la menopausa, quando vengono a mancare la regolare attività delle ovaie, prevalgono invece i fenomeni di regressione senile.

La mammella è una ghiandola esocrina (emette all’esterno il suo prodotto). La sua funzione è quella della produzione del latte (solo

nel periodo successivo al parto) che esce sotto lo stimolo della suzione.

La ghiandola mammaria è costituita da:

- ✓ L'apparato duttulo-lobulare che comprende i dotti periferici e gli acini (dove si produce il latte)
- ✓ Il sistema dei dotti galattofori che permettono di portare il latte verso l'esterno.



La mammella è quindi l'organo bersaglio degli ormoni sessuali e, sotto il loro stimolo, subisce importanti modificazioni durante tutto l'arco della vita. L'evoluzione del seno, per molti aspetti, segue l'evoluzione della donna.

Per il seno, così come per il resto del corpo, la prevenzione è la migliore cura.

Al giorno d'oggi sono disponibili indagini diagnostiche, come la mammografia e l'ecografia, capaci di rilevare la presenza di formazioni sospette fin dalle fasi iniziali del loro sviluppo. Oltre a

sottoporsi a questi esami, occorre che la donna esegua regolarmente l'autoesame con l'autopalpazione del seno, controllo "fai da te" semplice da eseguire e che non richiede troppo tempo. Questo tipo di esame rappresenta un'eccezionale opportunità soprattutto per quelle donne che, per timore o trascuratezza, non si sottopongono a visite mediche. Questo accertamento può aiutare la donna a trovare eventuali "anomalie" presenti all'interno del seno. Tutti i noduli devono essere esaminati e valutati dal medico per escludere una diagnosi di tumore al seno : l'argomento oggetto della discussione della tesi.

## **Ringraziamenti**

Ringrazio e cordialmente saluto la commissione che mi ha consentito di presentare il mio lavoro, il Dott. Luca Mariani che mi ha sostenuto in modo impeccabile nella stesura della tesi, il Dott. Ernesto Principe e la cara collega Anna Maria Peirona perché grazie a loro ho iniziato ad amare la senologia, ma soprattutto mi hanno sempre appoggiata e spronata a migliorarmi, a Carmen e Beppe Garnerone per i loro consigli, mamma che è sempre presente e infine Mauro ed Alessio che sono le persone più importanti della mia vita.

# Capitolo 1 K mammario

## 1.1 Epidemiologia

Nel nostro paese la prima causa di morte per le donne tra i 35 anni e i 44 anni è il carcinoma mammario. Il tumore al seno rappresenta la prima neoplasia per frequenza nelle donne sotto i 45 anni, con una incidenza ancora più elevata nelle donne fino a 65 anni. Colpisce 1 donna su 8 nell'arco della vita e rappresenta il 29 % di tutti i tumori femminili e comporta una mortalità del 16%.<sup>1</sup>

L'incidenza più alta è registrata nel Nord America con 90 casi ogni 100000 donne. In Europa, ogni anno più di 200000 donne vengono colpite da tumore al seno, con un'incidenza variabile dal 5 al 10% a seconda dei Paesi. In Italia l'incidenza è medio-alta. I casi di cancro al seno diagnosticati sono di circa 31000 all'anno, con un'incidenza crescente dal sud al nord.

Negli ultimi 6 anni l'incidenza del tumore al seno ha raggiunto il 13.8%; i dati relativi alle donne under 45 sono particolarmente

---

<sup>1</sup> Lakhani SR, Ellis IO, Schnitt SJ, Tan PH, Van de Vijver MJ. WHO Classification of Tumours of the Breast 2012, 4th ed.



allarmanti. Per esse è calcolato un incremento del 28.6%, una popolazione attualmente esclusa dalle attuali campagne di screening.

## 1.2 Fattori di rischio

Esistono diversi fattori di rischio che concorrono allo sviluppo del carcinoma mammario.

I più rilevanti fattori di rischio non modificabili sono:

- ✓ Sesso
- ✓ Età
- ✓ Predisposizione genetica: mutazioni dei geni BRCA1, BRCA2 (che comportano un rischio del 60-90% di sviluppare nel corso della vita un carcinoma mammario), sindrome di Li Fraumeni, mutazione del gene che codifica per la p53, sindrome di Lynch II
- ✓ Gruppo etnico di appartenenza
- ✓ Iperplasia mammaria atipica
- ✓ Elevata densità mammaria

- ✓ Fattori ambientali: esposizione alle radiazioni ionizzanti in età infantile e/o giovanile (ad esempio in donne con pregresso linfoma di Hodking)
- ✓ Fattori riproduttivi e ormonali: menarca precoce e menopausa tardiva (dopo i 55 anni). La maternità, al contrario, si pensa possa avere un ruolo protettivo, infatti le donne che hanno partorito un figlio mostrano un rischio inferiore del 25% rispetto a coloro che non hanno avuto prole, ed il rischio è tanto minore quanto più precocemente è avvenuto il primo parto. Infine l'allattamento protratto > 24 mesi ha un effetto protettivo.

Fattori di rischio modificabili:

- ✓ Fumo
- ✓ Obesità
- ✓ Alcool
- ✓ Stile di vita: una dieta ricca di vegetali, frutta, fibre associata ad una regolare attività fisica sembra che diminuiscano il rischio di sviluppare il tumore al seno. Al contrario, una dieta ricca di grassi saturi,

proteine animali associati al consumo di alcool, fumo e vita sedentaria aumentano tale rischio. 30 minuti di attività fisica moderata tutti i giorni riduce del 30% la possibilità di sviluppare il cancro al seno.<sup>2</sup>

- ✓ Terapie ormonali: HRT, estroprogestinici, che comportano un minimo aumento del rischio.

---

<sup>2</sup> Berrino F, Micheli A. Ormoni, fattori costituzionali, dieta e carcinoma mammario. Attualità in Senologia 2005; 44:12-21.

### **1.3 Segni e sintomatologia**

Negli stadi iniziali il tumore è spesso asintomatico e si manifesta come una lesione di consistenza dura, fissa rispetto ai piani circostanti. Talvolta possono essere presenti anche erosioni del capezzolo (malattia di Paget), o secrezioni siero-ematiche.

Negli stadi più avanzati il tumore può causare l'aumento delle dimensioni dei linfonodi loco-regionali (ascellari e sovra/sottoclaveari) o sintomatologia pluridistrettuale in caso di metastasi a distanza (es dolori ossei) . In questi casi, la lesione mammaria può raggiungere dimensioni considerevoli e, in alcuni casi, può apparire come una mastite carcinomatosa caratterizzata da edema a “buccia d’arancia”, eritema diffuso e dolore mammario. In caso di tumori dei quadranti centrali, i capezzoli possono retrarsi e vi può essere associata o meno una secrezione ematica.

Il dolore rappresenta un sintomo raramente associato al carcinoma mammario.

Uno studio effettuato su quasi mille donne con dolore al seno ha dimostrato che solo lo 0.4% di esse aveva una lesione maligna, mentre nel 12.3% erano presenti lesioni benigne (come le cisti) e nella restante percentuale dei casi non era presente alcun tipo di

lesione. Il dolore era quindi provocato solo dalle naturali variazioni degli ormoni durante la fase del ciclo.<sup>3</sup>

Al contrario, la comparsa di un nodo mammario clinicamente palpabile e asintomatico rappresenta il segno più comune di carcinoma mammario. Occorre precisare che fra tutti i nodi palpabili, il 90 % sono benigni, sebbene sia opportuno sottoporre ogni nodo di dubbia benignità all'imaging a verifica citologica con ago da 21 gauge o microistologica (agobiopsia con ago 14-16 gauge).

La metà dei casi si compare nel quadrante supero-esterno della mammella.

Riassumendo, i segni rilevanti per la diagnosi del tumore al seno, oltre alla comparsa di un nodo clinicamente palpabile sono:

- ✓ Modificazioni della conformazione generale o localizzata del seno, quali retrazioni cutanee o comparsa di pelle a buccia d'arancia
- ✓ Alterazioni del capezzolo (retrazione, erosioni, esulcerazioni) e/o secrezioni ematiche da un solo

---

<sup>3</sup> Veronesi U. "Manuale di Senologia oncologica". Masson, Milano, 1995.

capezzolo (se la perdita è bilaterale e di tipo sieroso, probabilmente potrà essere una causa ormonale)

✓ Calo ponderale

La maggior parte dei tumori del seno, viene tuttavia diagnosticata solo mediante tecniche di imaging radiologica quali la mammografia, l'ecografia e la risonanza magnetica.

## 1.4 Diagnosi precoce

La prevenzione del tumore al seno è da tradurre in realtà in diagnosi precoce. L'autopalpazione è il metodo più semplice ed è alla portata di tutti.

Di fondamentale importanza anche gli esami di controllo: la mammografia da effettuarsi una volta all'anno, è l'esame più importante per le donne oltre i 45 anni.

Secondo le linee guida AIOM, dai 30 ai 45 anni sembra essere più efficace l'utilizzo dell'ecografia a causa della maggiore densità mammaria.<sup>4 5 6</sup>

La prevenzione del tumore al seno deve cominciare in giovanissima età, a partire dai 20 anni con l'autopalpazione eseguita regolarmente ogni mese.

---

<sup>4</sup> Hackshaw AK, Paul EA. Breast self-examination and death from breast cancer: a meta analysis. Brit J Cancer 2003;88:1047-1053.

<sup>5</sup> Baines CJ, Miller AB, Bassett AA. Physical examination. Its role as a single screening modality in the Canadian

National Breast Screening Study. Cancer 1989;63:1816-1822.

<sup>6</sup> JK. Lee NC, Thames SF. Findings from 752081 clinical breast examinations reported to a national screening

program from 1995 through 1998. J Natl Cancer Inst 2000;92:971-976.



## 1.5 Diagnosi

La diagnosi di tumore al seno richiede alcuni steps.

### Anamnesi

Per prima cosa è importante effettuare una visita senologica in cui si prende in considerazione l'anamnesi della paziente. Si valutano l'età del menarca, il numero di gravidanze, la distanza temporale tra le gravidanze, l'allattamento al seno, l'età della prima gravidanza e il peso del bambino alla nascita, la familiarità per tumore, per tumore ovarico, per tumore mammario, i trattamenti radianti precedenti.

Nelle donne in pre-menopausa chiederemo informazioni sulla data dell'ultimo ciclo, sulla lunghezza e sulla regolarità dei cicli, sull'età di inizio dell'uso dei contraccettivi orali.

Nelle donne in menopausa chiederemo informazioni riguardanti l'età alla menopausa, il tipo di menopausa (chirurgica o spontanea), l'uso di terapia ormonale sostitutiva (HRT) e la sua durata, e il tipo di HRT (solo estrogeni o combinata continua o sequenziale).

Il primo colloquio con la paziente è quindi molto importante perché può fornirci informazioni per quanto concerne il suo stato di salute

generale, eventuali malattie pregresse, comorbidità associate, precedenti neoplasie e soprattutto un'attenta valutazione dei diversi fattori di rischio.

### Ispezione

Importante è il momento dell'ispezione per controllare se vi sono asimmetrie o variazioni di volume tra i due seni.

Un ambiente ben illuminato in maniera omogenea e confortevole anche dal punto di vista termico è di fondamentale importanza per la valutazione delle mammelle. La paziente dovrà esporre in maniera completa il torace, la valutazione dovrà avvenire sia con la paziente seduta con le braccia poste lungo i fianchi, sia con la paziente seduta e le braccia poste dietro la testa.

Considerare inoltre le caratteristiche della cute:

- ✓ Normale
- ✓ Arrossata
- ✓ Ulcerata
- ✓ Calda ed edematosa
- ✓ Presenza di edema a buccia d'arancia

✓ Infossata

Ispezionare inoltre la ghiandola per valutare se è:

✓ Tumefatta

✓ Rimpicciolita

✓ Deformata

✓ Irrigidita

✓ Fissa rispetto al piano muscolare sottostante

Considerare il capezzolo per valutare se è:

✓ Ulcerato

✓ Pigmentato

✓ Crostoso

✓ Retratto

✓ Introflesso

✓ Deviato

✓ Sporgente

✓ Caratteristiche dell'areola (es. pigmentata o lesionata)

Valutare eventuale secrezione del capezzolo mediante una spremitura del medesimo:

- ✓ Ematica
- ✓ Lattescente
- ✓ Gialloverde
- ✓ Galattosimile

### Palpazione

Questo esame serve per valutare la presenza di noduli mammari e le loro caratteristiche (se suggestive di malignità/benignità). La palpazione deve avvenire:

- ✓ con tutta la mano, a piatto
- ✓ con i polpastrelli
- ✓ la visita procederà in senso radiale esaminando i diversi quadranti mammari.

E' necessario indicare le dimensioni di ogni singola lesione clinicamente palpabile, la localizzazione, la mobilità rispetto alla cute e al muscolo grande pettorale, la retrazione della cute, la regolarità dei margini, la consistenza, la dolorabilità e il numero di lesioni identificate. La palpazione si conclude con la valutazione

delle stazioni linfonodali ascellari, sovraclaveari e sottoclaveari. Le linfadenopatie palpabili dovranno essere descritte riportandone il numero, la sede, le dimensioni, la mobilità e la consistenza.

## 1.6 Esami strumentali

In seguito passeremo all'esecuzione di esami strumentali che per la diagnosi sono fondamentali.

### Mammografia

E' un esame semplice, efficace, a basso costo e vi è un'ampia disponibilità dell'apparecchio da parte delle strutture sanitarie. E' l'esame più importante della diagnostica senologica e consiste in una radiografia della mammella in 2 o 3 proiezioni (dall'alto verso il basso, lateralmente e obliquamente). La dose di radiazioni è minima e grazie a questo è possibile ripetere l'operazione più volte.

Questo esame viene effettuato alle donne con un'età superiore ai 35 anni proprio perché la consistenza del seno rende difficile l'esame, infatti essendo il seno giovanile molto denso si riduce il contrasto tra il tessuto normale e quello patologico. Nelle pazienti più giovani è meglio la mammografia digitale perché valuta meglio il seno denso. Viene invece effettuata la mammografia in questa fascia d'età qualora vi siano sintomi o presenza di k mammario.

Con la mammografia è possibile scoprire quelle lesioni che non sono ancora palpabili o eventuali microcalcificazioni, che possono

essere espressione di un'iniziale proliferazione di cellule tumorali. Questo esame viene utilizzato maggiormente come screening, grazie al quale vi è una riduzione di mortalità soprattutto nelle donne post-Menopausa.

### Ecografia

E' un esame in continua evoluzione dal punto di vista tecnologico, utilizza gli ultrasuoni ed è considerato come esame complementare all'Rx mammografia. Nelle donne giovani, a causa dell'elevata densità mammaria, è l'esame strumentale di primo livello. Non è un esame utilizzabile per lo screening nella popolazione generale, ma può essere impiegato come prima indagine per tipizzare noduli mammari palpabili o come strumento complementare alla visita clinica. Inoltre l'ecografia permette di eseguire prelievi bioptici/citologici guidati su lesioni sospette. E' importante sottolineare la minore sensibilità dell'ecografia rispetto alla mammografia nell'identificare le micro calcificazioni.<sup>7</sup>

---

<sup>7</sup> Hollowell L, Price E, Arasu V, Wisner D, Hylton N, Joe B. Lesion morphology on breast MRI affects targeted ultrasound correlation rate. Eur Radiol. 2014 Dec 12.

### Risonanza Magnetica

E' una tecnica che viene utilizzata come integrazione alla mammografia e all'ecografia. Le indicazioni all'esecuzione di una RMN sono molteplici e fra queste si ricordano: monitoraggio pazienti BRCA positive, lesioni mammarie in donne giovani non caratterizzabili con precisione con la mammografia e ecografia, valutazione estensione CDIS, sospetto di papillomatosi intraduttale, valutazione pazienti con protesi mammarie, esame di secondo livello nel triage di sospette recidive mammarie (es nella distinzione fra cicatrici mammarie e recidive locali), staging preoperatorio in tumori lobulari (più frequentemente multifocali e pluricentrici).<sup>8</sup>

### CEA (antigene carcino-embrionale)

Questa è una glicoproteina che appartiene alla famiglia delle immunoglobuline.

---

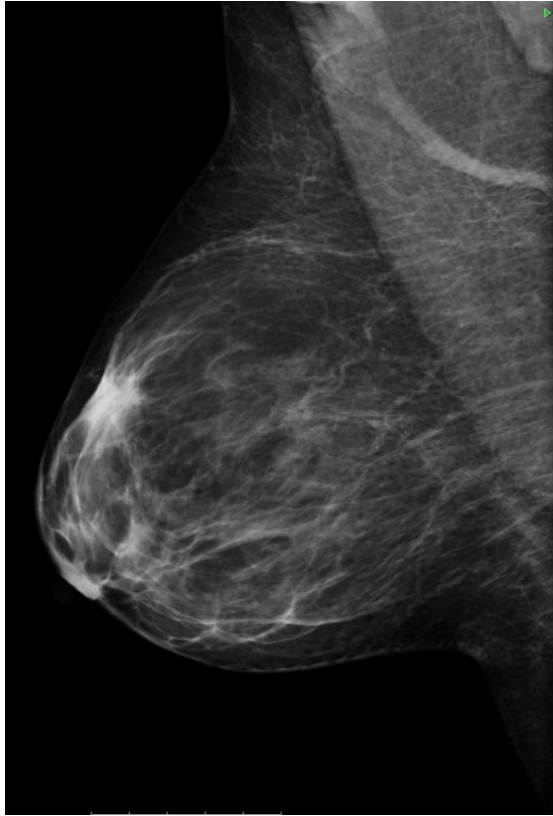
<sup>8</sup> Lee KA. Breast imaging reporting and data system category 3 for magnetic resonance imaging. Top Magn Reson Imaging. 2014 Dec;23(6):337-44. ; Spick C, Szolar DH, Preidler KW, Tillich M, Reittner P, Baltzer PA. Breast MRI used as a problem-solving tool reliably excludes malignancy. Eur J Radiol. 2015 Jan;84(1):61-4



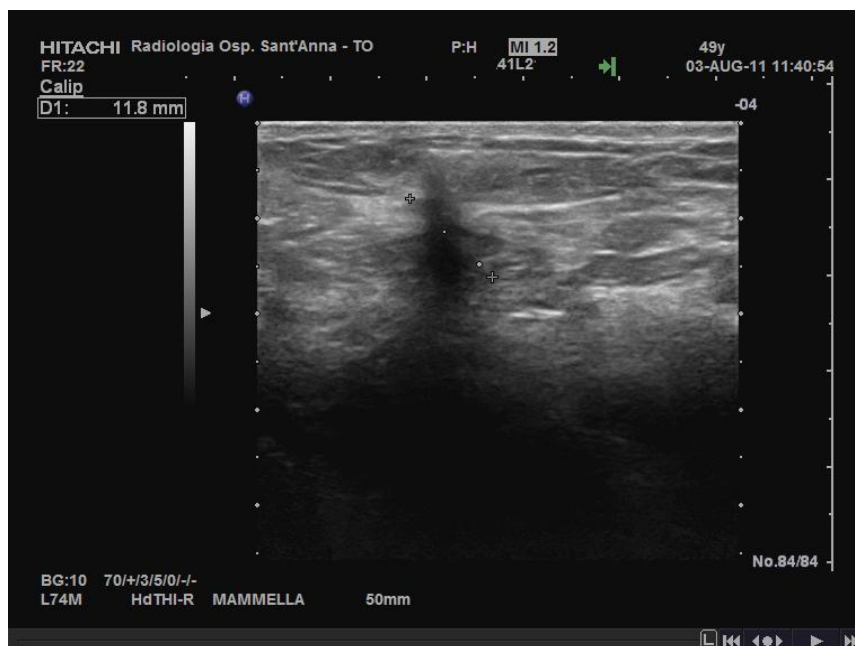
La sua presenza nel sangue è indice non solo di tumore alla mammella, ma anche di tumori addominali (circa il 70%).

CA 15.3 (*antigen cancer 15.3*)

E' una proteina prodotta dalle cellule del seno, non è la causa della patologia, ma va ad aumentare con essa. Il dosaggio non è utilizzato solo per la diagnosi, ma per seguire l'evoluzione nel tempo della malattia, la risposta ai trattamenti adiuvanti e il monitoraggio durante il follow-up delle pazienti operate.



**Figura 1 Mammella valutata con esame Rx mammografia**



**Figura 2 Esame ecografico della mammella**

## **1.7 Anatomia patologica del cancro della mammella**

Il termine cancro è spesso usato nella patologia neoplastica maligna della mammella come sinonimo di carcinoma, che è il tipo di neoplasia in assoluto più frequente. Il carcinoma mammario origina dalle cellule epiteliali dell'albero ghiandolare e può dar luogo a diversi istotipi. Di questi, i più frequenti sono il carcinoma duttale e quello lobulare. Alcuni decenni fa sono stati introdotti questi due termini, ritenendo che la forma duttale derivasse dai dotti principali e quella lobulare dai lobuli. In realtà, la maggior parte dei carcinomi insorge nelle unità terminali dottolobulari (UTDL) e successivamente, per meccanismi ancora non ben noti, dà luogo a tumori diversi, non solo per la loro morfologia, ma anche per il loro comportamento biologico. In particolare, l'aspetto duttale è secondario a un processo di svolgimento della normale architettura lobulare.

Per entrambi i tipi si riconoscono una forma in situ ed una forma infiltrante.

Il tipo duttale (in forma pura o mista) rappresenta circa il 75% dei tumori infiltranti, mentre il lobulare circa il 5%. Istotipi infiltranti meno frequenti sono il carcinoma midollare (15%), il colloide o

mucinoso (2%), il tubulare (1-2%), ai quali si aggiungono numerose altre forme rare. A volte le cellule di un carcinoma in situ dei dotti principali, ma anche insorto nelle UTDL, possono migrare fino a raggiungere l'epidermide del capezzolo o anche dell'areola, causando una flogosi della cute, spesso simile ad un eczema. Questo quadro è noto come malattia di Paget ed il suo riconoscimento clinico è di particolare importanza, in quanto con il tempo il tumore diventa invasivo.

Il passaggio dalle strutture normali al carcinoma in situ avviene attraverso la formazione di lesioni intermedie, diverse per i due tipi principali di tumore, indicate come lesioni preneoplastiche. L'aspetto morfologico della progressione tumorale avviene con un iter che va dalle lesioni preneoplastiche, passando attraverso il carcinoma in situ e quello infiltrante fino alla diffusione metastatica a distanza.

Le fasi della progressione che precedono il carcinoma duttale in situ sono rappresentate dall'iperplasia duttale florida e dall'iperplasia duttale atipica.

Il carcinoma lobulare in situ è preceduto dall'iperplasia lobulare atipica, dalla quale si differenzia essenzialmente per una maggiore gravità delle atipie citologiche ed architetturali. A differenza del

CDIS (carcinoma duttale in situ), il CLIS (carcinoma lobulare in situ) è considerato dalla maggior parte degli autori un fattore di rischio per lo sviluppo del carcinoma mammario.

La presenza di lesioni preneoplastiche aumenta il rischio d'insorgenza di un carcinoma invasivo: di 23 volte l'iperplasia duttale florida, di 5 volte l'iperplasia atipica, sia duttale sia lobulare.<sup>9</sup>

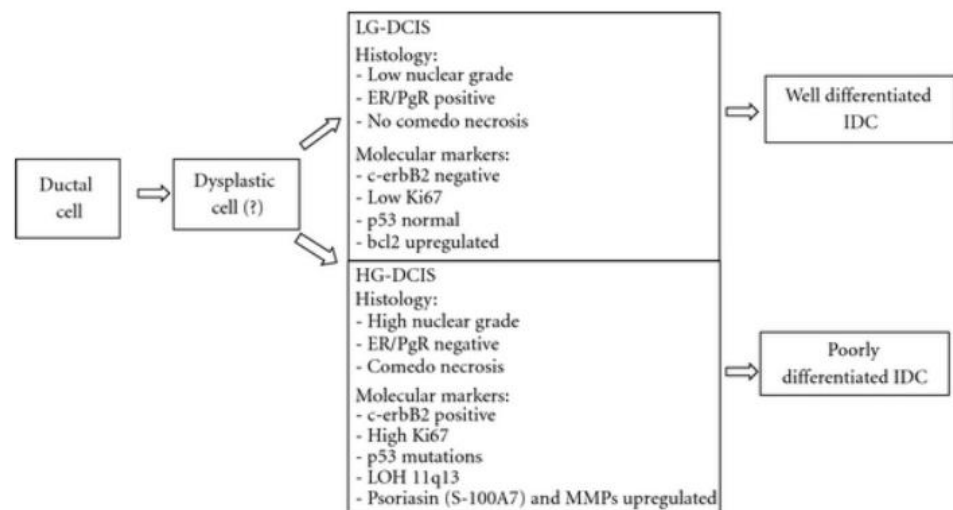
Il carcinoma duttale in situ (o intraduttale) può avere una morfologia diversa, per cui se ne distinguono due gruppi principali: comedo e non comedo a seconda rispettivamente della maggiore o minore componente necrotica. I precipitati di calcio a stampo sono l'aspetto più frequente (78% di casi) nel carcinoma intraduttale di tipo comedonico. Nei casi di intraduttale non comedonico la percentuale di microcalcificazioni è più bassa, all'incirca nel 53% dei casi. Le calcificazioni hanno origine da detriti endoluminali o da cellule tumorali necrotiche rimaste nell'epitelio dei dotti o da secrezioni delle cellule tumorali, si formano essenzialmente a causa dello scarso apporto ematico che determina ipossia tissutale, necrosi e quindi precipitati di sali di calcio.

---

<sup>9</sup> Dupont W.D., Parl F.F., Hartmann W.H., Brinton L.A., Winfield A.C., Worrell J.A., Schuyler P.A., Plummer W.D. *Breast cancer risk associated with proliferative breast disease and atypical hyperplasia* Cancer, 71: 1258-1265, 1993

I CDIS non comedonici possono avere aspetti solidi, cribriformi, o micro papillari; sono caratterizzati da cellule con nuclei piccoli, rotondi, monomorfi e da poche mitosi. Al contrario i comedocarcinomi sono i CDIS più aggressivi con maggiore tendenza alla recidiva locale in quanto nel 30% dei casi sono multicentrici/multifocali. Nei casi trattati con la sola tumorectomia si ha una recidiva nel 40% delle forme comedo e fino al 10% nelle forme non comedo.

I CDIS sono suddivisi sulla base delle loro caratteristiche istopatologiche che ne definiscono la loro aggressività biologica e il potenziale evolutivo.<sup>10</sup>



<sup>10</sup> L. Wiechmann and H. M. Kuerer, "The molecular journey from ductal carcinoma in situ to invasive breast cancer," *Cancer*, vol. 112, no. 10, pp. 2130–2142, 2008

Le cellule del carcinoma lobulare in situ proliferano riempiendo i lumi delle UTDL; la presenza di questa lesione aumenta di 9 volte il rischio di un carcinoma invasivo nella stessa mammella o in quella controlaterale.

Il carcinoma infiltrante in assoluto più frequente è il duttale, caratterizzato da un'abbondante quantità di stroma fibroso, che gli conferisce una consistenza molto dura; la popolazione neoplastica si dispone in isolotti solidi, in cordoni grossolani, in strutture tubulari. Spesso si usa aggiungere al termine di carcinoma duttale infiltrante (o invasivo) le parole "non altrimenti specificato" (NAS, o NOS secondo la terminologia inglese), che distinguono questo istotipo da quelli più rari e a prognosi più favorevole quali il midollare ed il mucinoso.

Il carcinoma lobulare infiltrante (o Invasivo) è caratterizzato dal fatto che le cellule invadono lo stroma in filiere sottili, unicellulari (a 'fila indiana'), spesso disponendosi concentricamente intorno alle strutture duttali o lobulari. Questo tumore più spesso del precedente è multifocale/multicentrico e bilaterale.

La metà dei casi di carcinoma insorge nel quadrante superiore esterno (QSE) della mammella, il 20% nell'area centrale o subareolare, il 10% in ciascuno dei rimanenti tre quadranti. La

maggior incidenza nel QSE è verosimilmente legata al fatto che in questa zona è presente la maggior parte dell'albero ghiandolare. Nella sua crescita invasiva un carcinoma di qualsiasi tipo può infiltrare la cute sovrastante e retrarla (nel caso è il capezzolo a essere retratto) o può infiltrare la parete toracica e quindi rimanere fisso durante la palpazione. In seguito a una diffusa infiltrazione neoplastica dei vasi linfatici può verificarsi un linfedema della cute della mammella, che diventa ispessita e dura, e assume un aspetto finemente granulare, detto a "buccia d'arancia", per la dilatazione degli orifici di sbocco delle ghiandole annessiali; la linfoangiomiectasia, se molto diffusa, può causare un'intensa reazione infiammatoria dell'intera mammella, che diventa arrossata, tumefatta, dolente e dolorabile, dando luogo al cosiddetto carcinoma infiammatorio.

Sia i carcinomi infiltranti sia quelli in situ possono contenere delle microcalcificazioni, piccole, numerose e riunite in gruppi, che sono di grande utilità per la diagnosi mammografica di neoplasia maligna.

I carcinomi invasivi della mammella si diffondono inizialmente per via linfatica, dando metastasi in primo luogo ai linfonodi ascellari e mammari interni, con frequenza diversa secondo la zona della mammella in cui sono insorti.



## 1.8 Il referto istopatologico: caratterizzazione biologica e fattori prognostici dei carcinomi invasivi

Per molti decenni il tumore del seno è stato caratterizzato e classificato sulla base delle dimensioni (T), della diffusione linfonodale (N) e a distanza (M) al momento della diagnosi, e stadiato quindi secondo il sistema chiamato TNM.

Classificazione clinica <sup>11</sup>

- T** *Tumore primitivo*
- Tx** Il tumore primitivo non può essere definito
- T0** Non segni del tumore primitivo
- Tis** Carcinoma in situ; carcinoma intraduttale, o carcinoma lobulare in situ o malattia di Paget del capezzolo senza che sia evidenziabile il tumore
- T1** Tumore di 2 cm o meno nella dimensione massima
- T1a** Tumore di 0,5 cm o meno nella dimensione massima
- T1b** Tumore superiore a 0,5 cm ma non più di 1 cm nella

---

<sup>11</sup> Dal gennaio 2010 è in uso il sistema di classificazione TNM rivisto dall'American Joint Committee on Cancer (AJCC-settima edizione)

dimensione massima

**T1c** Tumore superiore a 1 cm ma non più di 2 cm nella dimensione massima

**T2** Tumore superiore a 2 cm ma non più di 5 cm nella dimensione massima

**T3** Tumore superiore a 5 cm nella dimensione massima

**T4** Tumore di qualsiasi dimensione con estensione diretta alla parete toracica o alla cute

**T4a** Estensione alla parete toracica

**T4b** Edema (inclusa la pelle a buccia d'arancia), od ulcerazione della cute della mammella o noduli satelliti della cute situati nella medesima mammella

**T4c** Presenza contemporanea delle caratteristiche di T4a e T4b

**T4d** Carcinoma infiammatorio

Esistono diverse fattori prognostici nel carcinoma mammario che vengono solitamente suddivisi in morfologici e biofunzionali. Dallo studio morfologico del tumore sono derivate le definizioni di:

- istotipo specificando riconoscendo il carcinoma duttale, lobulare, mucinoso, papillare e tubulare etc. e la discriminazione tra forme invasive e non;

- grado istologico, limitatamente ai carcinomi invasivi, distinti in grado 1,2,3 sulla base della formazione di strutture tubulari, numero di mitosi ed entità di atipie nucleari;
- dimensione del tumore: l'estensione della malattia è indicata in mm.

Nelle forme multifocali (più focolai presenti all'interno dello stesso quadrante della mammella) o multicentriche (focolai plurimi in altri quadranti) di tutti i focolai vengono riportate le

- grado nucleare, distinto in 1,2,3 e corrispondenti al tipo di differenziazione dei nuclei (G3 scarso differenziamento dei nuclei, G2 moderata differenziazione, G1 elevata differenziazione) definito sulla base della forma, atipia e colorabilità. Più elevato è il grado maggiore è l'aggressività della malattia
- invasione dei vasi linfatici e invasione vascolare che sono indicatori di aggressività della malattia

Queste caratteristiche hanno implicazioni prognostiche: l'istotipo, il grading istologico e nucleare quali espressioni di differenziamento, l'invasione dei vasi linfatici e la presenza di invasione vascolare possono esprimere un potenziale metastatico.

Per quanto riguarda l'aspetto biofunzionale, la ricerca è in continua evoluzione. In particolare la ricerca è mirata a conoscere i

meccanismi di ormonosensibilità e dipendenza, il ritmo proliferativo delle cellule tumorali e a identificarli come indicatori di aggressività biologica e clinica del tumore.

Gli indicatori di prognosi possono essere così riassunti:

- lo studio dei recettori per estrogeni (ER) e progesterone (PgR) sono proteine che si presentano sul nucleo di alcune cellule tumorali nonché delle cellule mammarie normali a cui gli ormoni sessuali si legano saldamente inducendo cambiamenti che stimolano la crescita cellulare. La determinazione dei recettori che viene espressa in termini di percentuale è quindi utile a stabilire se e quando un tumore sarà sensibile alla terapia con farmaci, come il tamoxifene o gli inibitori dell'aromatasi, in grado di bloccare l'interazione tra ormone e recettore
- lo studio dell'attività proliferativa del ki67 con un cut off del 14% secondo l'ultima classificazione di St. Gallen 2014 , questo valore esprime la percentuale di proliferazione delle cellule tumorali.
- L'espressione dell'oncogene c-erbB2 (HER2), dove la sua iperespressione che si verifica nel 20-30% dei casi si associa generalmente a una prognosi peggiore. Per la terapia dei tumori HER-2 positivi oggi è possibile utilizzare il Trastuzumab, anticorpo

monoclonale che si lega al recettore bloccando la trasduzione intracellulare del suo segnale.

## **1.9 Stadiazione del carcinoma mammario**

La stadiazione del carcinoma del seno è rilevante nella programmazione della strategia terapeutica. Sugli esami diagnostici e i criteri per l'identificazione di metastasi a distanza c'è un ampio dibattito in letteratura, in particolare sull'utilità clinica delle varie indagini per identificare la malattia metastatica. Le indagini alle quali viene riconosciuto un ruolo fondamentale nella programmazione preoperatoria sono: radiografia del torace, ecografia addominale, scintigrafia ossea, determinazione dei marcatori tumorali (CEA e CA 15-3), esami di laboratorio ed in particolare fosfatasi alcalina, transaminasi e gammaGT.

### **Rx Torace**

Rientra tra gli esami preoperatori eseguiti di routine. La probabilità di identificare lesioni metastatiche polmonari e pleuriche all'esordio di malattia è molto limitata, in particolare nel 1 e 2 stadio.

### **Ecografia addominale**

La possibilità che con l'ecografia dell'addome siano mostrate localizzazioni epatiche o in altre sedi è molto bassa (< 2%).

L'eventuale presenza di lesioni metastatiche epatiche influenzerà notevolmente la programmazione dei trattamenti chirurgici e adiuvanti.

### **Scintigrafia ossea**

La sensibilità è molto elevata, ma con una bassa specificità. La percentuale delle pazienti che presentano un test positivo nel primo e secondo stadio è inferiore al 2% dei casi. Tale positività aumenta molto solo nel terzo e quarto stadio. La sua esecuzione appare indicata nelle pazienti con sintomatologia ossea nel primo e secondo stadio e in coloro con malattia avanzata a livello mammario (es tumore T3-T4) e/o interessamento linfonodale.

### **Marcatori tumorali**

I marcatori hanno sensibilità e specificità elevate, ma il numero delle pazienti con marcatori positivi all'esordio è basso, in particolare nei primi stadi. I marcatori hanno, inoltre, un costo di esecuzione elevato. Può essere utile all'esordio della malattia la determinazione dei soli CEA e CA 15-3.

## **Esami di laboratorio**

Gli esami di laboratorio rientrano nella normale routine preoperatoria della paziente. Sono esami semplici, poco costosi, ma di elevata utilità nella stadiazione. In particolare la fosfatasi alcalina, qualora presenti valori elevati, può essere espressione di malattia metastatica sia al fegato che allo scheletro. Transaminasi, gamma-GT e bilirubinemia presentano pure, qualora elevate, una buona sensibilità come segnale della presenza di malattia metastatica epatica.

Le determinazioni di fosfatasi alcalina, transaminasi, e gammaGT devono essere incluse tra gli esami iniziali di stadiazione.



## **Capitolo 2 Chirurgia della mammella**

### **2.1 Trattamento chirurgico**

Le numerose ricerche condotte nell'ambito dei tumori della mammella hanno provocato un mutamento radicale dell'approccio terapeutico a questa neoplasia. L'evoluzione delle tecniche diagnostiche strumentali e le conoscenze più approfondite della storia naturale e biomolecolare del carcinoma mammario hanno contribuito alla svolta del trattamento chirurgico.

I risultati di studi clinici controllati hanno dimostrato la migliore efficacia di trattamenti chirurgici conservativi associati alla radioterapia rispetto alla tradizionale chirurgia demolitiva il tutto mantenendo controllo locoregionale sulla neoplasia. Inoltre il diffondersi di trattamenti sistemici adiuvanti ha portato ad un significativo incremento della sopravvivenza libera da malattia, con una riduzione della mortalità. La maggior frequenza e periodicità con cui le donne si sottopongono ad esami clinico-strumentali, anche in assenza di sintomi obiettivi, consente oggi di diagnosticare lesioni neoplastiche di piccole dimensioni, in molti casi clinicamente occulte.

Grande importanza va riconosciuta alla stretta collaborazione del chirurgo oncologo con il chirurgo plastico, sia nella ricostruzione del seno dopo l'intervento di mastectomia, sia soprattutto nel migliorare i risultati estetici della chirurgia conservativa.

Tecniche di rimodellamento o di ricostruzione con peduncoli ghiandolari possono portare a buoni risultati estetici anche negli interventi in cui la sede del tumore condizionava in passato la cosmesi. Inoltre chirurgie correttive bilaterali, adottate al momento del trattamento primario, da un lato possono ottimizzare la simmetria delle due mammelle e dall'altro consentono di esplorare ed esaminare istologicamente porzioni della ghiandola controlaterale.

Nonostante questo, esiste ancora incertezza nel trattamento globale del tumore mammario e gli studi clinici controllati sono in corso per dare risposta ai quesiti che riguardano le più appropriate indicazioni chirurgiche sia l'integrazione ottimale fra chirurgia tradizionale ed oncoplastica e fra chirurgia e trattamenti neoadiuvanti/adiuvanti. Esistono tuttavia molte indicazioni consolidate, applicabili nella maggior parte dei casi.

## **2.2 Tipologia di intervento**

Di seguito vengono menzionate le tecniche chirurgiche più consolidate e diffuse per il trattamento del carcinoma mammario. Gli interventi conservativi nascono dalla necessità di garantire la radicalità oncologica senza sacrificare l'esito estetico e la qualità di vita delle pazienti. Con l'impiego di queste tecniche, un tumore di grandi dimensioni richiederà un intervento "sufficiente" ad eradicarlo completamente insieme alle strutture coinvolte e non più un intervento allargato e mutilante.

### ***Biopsia incisionale, biopsia escissionale e tumorectomia***

Con il termine "biopsia" si intende l'asportazione di frammenti di tessuto.

Essa può essere incisionale se si limita ad asportare una piccola parte di tumore più voluminoso (ad esempio per l'esecuzione di valutazioni istologiche e immunoistochimiche quali da la determinazione dell'assetto recettoriale, l'espressione del Ki-67 e dell'oncogene HER-2). La biopsia incisionale è eseguita a fini diagnostici e non terapeutici in quanto proprio per la limitatezza della resezione, non garantisce l'asportazione radicale della lesione.

La tumorectomia consiste nell'asportazione del tessuto mammario limitatamente al tumore, con o senza la cute che lo ricopre e con un adeguato margine perilesionale. La decisione di asportare una losanga di cute dipende dalla distanza della neoplasia dal piano cutaneo: in caso di retrazione della cute sovrastante sarà necessario asportarla per garantire la radicalità dell'intervento. Il termine tumorectomia è spesso impiegato quale sinonimo di biopsia escissionale. La tumorectomia viene comunemente impiegata per l'asportazione di lesioni tumorali in stadio iniziale. In alcuni casi la tumorectomia può essere utilizzata anche per il trattamento di tumori in stadio avanzato dopo risposta ottimale a terapie neoadiuvanti. La tumorectomia per essere oncologicamente radicale deve estendersi fino alla fascia del muscolo pettorale che viene asportata insieme alla lesione.

### ***Resezione mammaria ampia***

Consiste nell'asportazione di una porzione di tessuto mammario comprendente il tumore, con un adeguato margine (secondo molti autori non inferiore ad 1 centimetro) di parenchima mammario circostante, macroscopicamente sano. Analogamente alla tumorectomia e alla biopsia escissionale dei quali in molti studi

viene impiegata come un sinonimo, la resezione mammaria ampia trova applicazione nei tumori in stadio iniziale. Nel caso di lesioni mammarie non palpabili la tumorectomia, biopsia escissionale e la resezione mammaria ampia devono essere precedute dal posizionamento di un repere metallico posizionato sotto guida ecografica o stereotassica oppure di un tatuaggio cutaneo che rappresenta la proiezione cutanea della lesione e viene solitamente eseguito sotto guida ecografica. In questi casi, la radicalità dell'intervento è assicurata dal controllo radiologico intraoperatorio del pezzo operatorio. Questa indagine consiste nella comparazione immediata dell'area asportata con quella riconoscibile nel radiogramma eseguito prima dell'intervento.

### ***Quadrantectomia***

Si intende l'asportazione di un ampio settore di ghiandola mammaria con la cute soprastante e la sottostante fascia del muscolo pettorale. Tale intervento, descritto per la prima volta negli anni '70 da Umberto Veronesi e collaboratori, prevede l'asportazione di una porzione di ghiandola insieme ai dotti che provengono dalla regione in cui si sviluppa la neoplasia. Per questo motivo la quadrantectomia si estende fino al di sotto del complesso areola-capezzolo. Nelle mammelle di piccole dimensioni l'exeresi

può coincidere con uno dei quattro quadranti in cui anatomicamente si divide la mammella. Questo tipo di intervento fornisce ottimi risultati estetici paragonabili a quelli di una mastoplastica riduttiva e pertanto può richiedere, in alcuni casi, il rimodellamento del seno contro-laterale diventato asimmetrico rispetto a quello operato. Nella descrizione di Veronesi l'intervento di quadrantectomia prevedeva l'asportazione anche dei linfonodi ascellari.

E'importante sottolineare che tutti gli interventi conservativi sono completati dalla radioterapia adiuvante sulla mammella che permette di distruggere eventuali focolai neoplastici residui. Tuttavia, in caso di recidiva locale una controindicazione all'impiego di tecniche conservative è proprio l'impossibilità di irradiare per due volte lo stesso seno; in questi casi si dovrà ricorrere alla mastectomia.

## 2.3 Mastectomia

*In questo elaborato si è deciso di focalizzare maggiormente l'attenzione sulla mastectomia, approfondendo la “mastectomia nipple sparing,” che rappresenta una tra le più nuove tecniche oncoplastiche.*

Il termine mastectomia deriva dal greco *mastòs*, mammella ed *ek tome*, portare via. Con tale terminologia facciamo riferimento a quel tipo di intervento chirurgico che vede l'asportazione in toto della mammella interessata dalla neoplasia.

L'exeresi può essere limitata alle sole strutture mammarie quali la ghiandola, la cute che la riveste, l'areola ed il capezzolo oppure essere allargata ai sottostanti muscolo grande pettorale e muscolo piccolo pettorale. Il momento conclusivo dell'intervento chirurgico avviene con l'asportazione dei linfonodi che drenano la linfa in direzione del cavo ascellare.

## 2.4 Storia della mastectomia

Riferimenti ad asportazione della mammella si trovano già agli albori della nostra civiltà. Ai tempi di **Hammurabi**, il re babilonese che visse nel 2250 a.c., all'articolo 198 dell'antico codice, egli stabilisce l'asportazione della mammella alla nutrice che abbia causato la morte del neonato allattato.

**Gli antichi egizi** per controllare il tumore mammario asportavano la mammella cauterizzando completamente la regione del torace.

**Galeno**, partendo da una teoria Ippocratica che vedeva il cancro della mammella come malattia sistemica, consigliava l'asportazione della mammella malata e successivamente prescriveva diete specifiche attribuendo l'eziologia della malattia ad una sorta di "melanconia morbosa". Durante tutto il medioevo la mastectomia era riservata come punizione alle adulate e in questo periodo storico lo studio di nuove tecniche di chirurgia mammaria venne quasi completamente abbandonato in quanto la malattia veniva vista come punizione divina.

**Henri francois Le Dran** (1685-1770), capo chirurgo presso l'Hospital de la Charité a Parigi, riconobbe per primo il diffondersi della malattia lungo le stazioni linfonodali loco-regionali ascellari. Questo concetto venne in seguito ripreso da Halsted che fece



compiere un significativo progresso al trattamento del carcinoma mammario.

**William Stewart Halsted** considerava il tumore del seno una malattia locale che, soltanto in un secondo tempo, diventava sistemica diffondendosi progressivamente per via linfatica ai linfonodi ascellari e da qui all'intero organismo. Seguendo questa teoria Halsted descrisse un tipo di intervento radicale che prevedeva l'asportazione non solo della ghiandola mammaria, ma anche dei muscoli grande e piccolo pettorale e dei linfonodi ascellari. L'intervento di Halsted rappresentò un dogma chirurgico per oltre 50 anni e cominciò ad essere messo in discussione solo intorno alla metà del XX secolo. Nel senso che alcuni chirurghi come **J.A.Urban**, ritenendolo insufficiente, proposero di allargare la dissezione ascellare anche ai linfonodi situati lungo l'arteria mammaria interna e nel 1969 anche ai linfonodi della regione sopraclavicolare. Tali interventi mutilanti vennero abbandonati non appena si dimostrò che non fornivano alcun vantaggio in termini di sopravvivenza rispetto alla mastectomia radicale di Halsted.

Nel 1948 **Patey** e nel 1965 **Madden** proposero interventi modificati, e quindi molto meno mutilanti, rispetto a quello di Halsted ma capaci di ottenere le medesime percentuali di successo:

il primo risparmiava il muscolo grande pettorale ed il secondo risparmiava entrambi i muscoli pettorali.

## **2.5 Descrizione e tipologia di intervento**

### ***Mastectomia semplice***

Questa tipologia di intervento prevede l'asportazione in toto della ghiandola mammaria, del complesso areola-capezzolo e di una losanga di cute soprastante, fino alla fascia del muscolo grande pettorale, ma senza la rimozione dei linfonodi della catena ascellare. La mastectomia semplice può essere associata all'asportazione del solo linfonodo sentinella o dalla dissezione ascellare radicale che prevede l'asportazione dei linfonodi ascellari di I-III livello. In quest'ultimo caso l'intervento sarà definito mastectomia radicale modificata secondo Madden che, come esposto in precedenza, fu il primo a descrivere la rimozione della ghiandola mammaria insieme ai linfonodi della catena ascellare. La mastectomia semplice può essere seguita dalla ricostruzione nello stesso tempo chirurgico. L'incisione cutanea, a losanga, può avere l'asse maggiore orientato nella direzione ritenuta più conveniente per la corretta exeresi del tumore. Per ottenere migliori risultati estetici bisognerebbe privilegiare le incisioni orizzontali o oblique. Questo tipo di intervento trova indicazione in presenza di carcinomi di grandi dimensioni, multifocali, estesa componente in situ oppure nei casi in cui anche mediante tecniche di oncoplastica il rapporto

dimensioni tumorali/mammella renderebbe comunque necessaria l'asportazione di gran parte della ghiandola per ottenere la radicalità oncologica a scapito dell'esito estetico. La mastectomia semplice viene eseguita anche in pazienti che rifiutano la terapia conservativa.

### ***Mastectomia sottocutanea skin-sparing***

Consiste nell'asportazione della ghiandola mammaria rispettando la cute soprastante ed il complesso areola-capezzolo. Questo intervento è l'ideale quando si voglia ricostruire in contemporanea la mammella mediante l'inserimento di protesi. Trova l'indicazione nei casi di CDIS multifocali e nei casi di mastectomia a scopo preventivo nelle pazienti con mutazioni dei geni BRCA o con forte familiarità per carcinoma mammario.

### ***Mastectomia radicale (sec. Halsted)***

Il termine radicale non è oggi più impiegato, in quanto il concetto di radicalità va considerato un obiettivo sia della chirurgia demolitiva sia della conservativa. Può ancora trovare indicazione nei tumori T4 con estensione alla parete toracica.

### ***Mastectomia radicale modificata***

Comporta l'asportazione in blocco della ghiandola mammaria, della cute sovrastante e del complesso areola capezzolo. Nell'intervento di Patey si associa l'asportazione del muscolo piccolo pettorale, con conservazione del muscolo grande pettorale e l'asportazione dei linfonodi ascellari.

Nell'intervento di Madden si conservano entrambi i muscoli pettorali e si procede ad asportazione dei linfonodi ascellari di I, II e III livello.

Queste due tipologie di intervento consentono una ricostruzione mammaria ottimale in due tempi. Prima viene preparata una tasca sottomuscolare in cui viene inserito un espansore cutaneo che sarà gonfiato progressivamente nel corso dei mesi. In seguito quando si otterrà un volume adeguato, si procederà a sostituire l'espansore con una protesi di silicone idonea alla paziente.

### ***Mastectomia nipple-sparing***

E' un tipo di mastectomia che consente di preservare il complesso areola-capezzolo e la totalità della cute circostante. Otterremo quindi un risultato estetico migliore e certamente più naturale rispetto alle tecniche classiche in cui il complesso areola capezzolo viene ricostruito. Si tratta di un passo avanti rispetto alla mastectomia skin-sparing. Consiste nell'asportazione totale della ghiandola, risparmiando la cute soprastante e il complesso areola-capezzolo. Tale intervento si associa spesso alla ricostruzione immediata della ghiandola che è più semplice e con un risultato estetico migliore dopo l'impianto della protesi rispetto a quello che si otterrebbe con una mastectomia classica nella quale viene asportata anche la cute. Gli studi pubblicati in letteratura, nonostante non dispongano di follow-up molto lunghi, dimostrano che le percentuali di recidive locali, a livello del complesso areola-capezzolo, sono estremamente basse essendo comprese tra lo 0 ed il 2% quando la neoplasia è situata a più di 2 cm dal complesso areola-capezzolo.<sup>12</sup>

La mastectomia nipple sparing rappresenta quindi un passo avanti rispetto alla mastectomia skin sparing dove il complesso areola-

---

<sup>12</sup> Garcia Etienne CA, Borgen PI, Update on the indications for nipple - sparing mastectomy. J Support Oncol. 2006 May; 4 (5): 225-30

capezzolo non viene preservato. Inoltre togliere il complesso areola-capezzolo aggrava sensibilmente la sensazione di mutilazione che la mastectomia comporta, nonostante vi siano tecniche in grado di ricreare la salienza del capezzolo ed il colore areolare. Ecco quindi che abbiamo un notevole salto di qualità in termini di immagine corporea rispondendo a numerose esigenze funzionali ed estetiche. Inoltre aiuta le donne ad affrontare meglio la nudità per se stesse e per il partner.

La mastectomia nipple-sparing può essere proposta a scopo profilattico alle pazienti portatrici di BRCA1/2 ricordando però che, dalla letteratura, rimane comunque un 5% di possibilità di sviluppare un carcinoma mammario<sup>13 14</sup>

E' indicata:

- in pazienti con neoplasia infiltrante o in situ che in base alle indagini clinico-radiografiche preoperatorie non coinvolga il complesso areola-capezzolo.

---

<sup>13</sup> Meijers-Heijboer H, van Geel B, van Putten WL, et al. Breast cancer after prophylactic bilateral mastectomy in

women with BRCA 1 or BRCA2 mutation. N Engl J Med 2001;345:159-164.

<sup>14</sup> Boughey JC, Khakpour N, Meric-Bernstam F, et al. Selective use of sentinel lymph node surgery during

prophylactic mastectomy. Cancer 2006; 107:1440-1447.

- In mammelle di dimensioni medio-piccole e con grado di ptosi minimo-moderato.

Controindicazioni assolute:

- Evidenza clinica o strumentale di coinvolgimento del complesso areola-capezzolo
- Morbo di Paget del capezzolo
- Carcinomi infiammatori
- Secrezione mammaria patologica (C4-C5)

Controindicazioni relative o da valutare caso per caso:

- Pregressa radioterapia
- Pregressa chirurgia peri-areolare
- Fumo, diabete e malattie immunitarie

Non sono controindicazioni:

- età della paziente
- stretta vicinanza del tumore alla cute extra NAC sovrastante la lesione purchè la si asporti
- pregresso trattamento neoadiuvante



- dimensioni del tumore
- multifocalità e multicentricità
- tipo istologico del tumore
- stato linfonodale

In letteratura è riportato come il rischio di infiltrazione del capezzolo sia in funzione della dimensione del tumore, della distanza del tumore dal capezzolo, della presenza di linfonodi ascellari patologici, di un'estesa componente intraduttale e dell'invasione linfatica mammaria. Un valore predittivo negativo del 97% per l'interessamento del capezzolo, tale quindi

da consentire con ampio margine di sicurezza un'indicazione alla NSM, è ottenibile sia con la dimostrazione mammografica di una distanza lesione capezzolo non inferiore ai 4 cm, sia con la dimostrazione RM di una distanza di almeno 2 cm. In caso di lesione focale con microcalcificazioni extra-nodali da estesa componente intraduttale, tale distanza va calcolata rispetto alle microcalcificazioni e non rispetto alla lesione focale. Nella valutazione preoperatoria delle pazienti candidate a mastectomia nipple-sparing secondo molti autori è indispensabile l'impiego della RMN mammaria, soprattutto in caso di:

- pazienti ad alto rischio genetico
- casi con diagnosi istologica preoperatoria di carcinoma lobulare infiltrante
- casi di carcinoma in situ di alto grado
- casi con mammelle dense alla mammografia
- casi con calcificazioni mammografiche a stampo.

Per decidere il tipo di incisione e la rimozione della cute, è importante conoscere la distanza del tumore dalla cute o, ancor meglio, la distanza del tumore dalla fascia superficiale sovrastante, dato questo ottenibile con l'imaging. La rimozione della cute viene suggerita se tale distanza è inferiore a 5 mm. Un'altra indicazione per la rimozione della cute sovrastante il tumore può essere la pregressa biopsia escissionale del tumore. Il tipo di incisione proponibile può essere radiale/laterale corta (4-5cm), a S italiana, partendo da 1 cm dal margine areolare fino al margine esterno della ghiandola, o al solco sotto-mammario.

La scelta si basa, oltre che su indicazioni oncologiche (per esempio l'accesso all'ascella per l'esplorazione chirurgica) o ricostruttive, su motivi estetici e funzionali (perdita di sensibilità del capezzolo) e va valutata caso per caso in base anche all'esperienza del chirurgo.

Assolutamente da evitare le incisioni periareolari per l'alta incidenza di necrosi.<sup>15</sup>

A livello della regione retroareolare è opportuno asportare tutto il tessuto ghiandolare fin sotto l'areola usando preferibilmente una lama fredda. Quando non si asporti la cute sovrastante il tumore, è sempre necessario il posizionamento di un repere sulla proiezione superficiale del tumore. E' necessario inoltre orientare correttamente la mammella asportata.

Si deve inviare separatamente un frammento discoidale con diametro corrispondente al diametro dell'areola dello spessore di circa 1 cm e opportunamente orientato.

In caso di positività intra o post operatoria (in situ o infiltrante) di questo tessuto retro areolare sembra al momento prudentiale l'asportazione del complesso areola-capezzolo, in quanto, in tali casi, l'interessamento occulto del capezzolo appare frequente. In letteratura non vi è un sostanziale accordo sul margine minimo negativo. La radioterapia sul NAC potrebbe avere un ruolo alternativo alla rimozione del NAC, quando all'esame istologico definitivo, i margini risultino indenni, ma con una distanza inferiore

---

<sup>15</sup> Petit JY, Veronesi U, Orecchia R, Rey P, Martella S, Didier F, Viale G, Veronesi P, Luini A, Galimberti V, Bedolis R, Rietjens M, Garusi C, De Lorenzi F, Bosco R, Manconi A, Ivaldi GB, Youssef O. Nipple sparing mastectomy with nipple areola intraoperative radiotherapy: one thousand and one cases of a five years experience at the European institute of oncology of Milan (EIO). Breast Cancer Res Treat. 2009.

a quella di sicurezza suggerita. La tecnica e le indicazioni di biopsia del linfonodo e/o della dissezione ascellare non differiscono da quelle abituali e non sono modificate dalla mastectomia nipple sparing.<sup>16</sup>

Per l'esame istologico del parenchima retroareolare è necessario che il chirurgo invii separatamente il frammento discoidale prelevato direttamente dal pezzo operatorio, con diametro corrispondente al diametro dell'areola, in considerazione del fatto che i dotti si aprono anche in corrispondenza dell'areola la cui estensione è valutabile solo dal chirurgo in sala operatoria. La risposta dell'esame deve essere negativa per la ricerca di neoplasia.

Il follow-up strumentale delle pazienti sottoposte a NSM dovrebbe prevedere la mammografia annuale per la mammella controlaterale e la valutazione ecografica per la mammella operata.

---

<sup>16</sup> Garcia-Etienne CA, Cody III HS 3rd, Disa JJ, Cordeiro P, Sacchini V. Nipple - sparing mastectomy: initial experience at the Memorial Sloan-Kettering Cancer Center and a Kettering Cancer Center and a comprehensive review of literature. *Breast J.* 2009 Jul-Aug;15(4):440-9

## Capitolo 3 Linfonodo sentinella

### 3.1 Il ruolo del linfonodo sentinella e la dissezione ascellare

Nella stadiazione e terapia chirurgica del carcinoma mammario, la **tecnica del linfonodo sentinella** ha un ruolo senza dubbio preponderante, nell'ottica sia di una prevenzione delle complicanze post-chirurgiche (linfedema in particolare) correlate alla dissezione ascellare radicale, sia di una riduzione della durata degli interventi e delle degenze ospedaliere.

Fino al momento dell'introduzione della tecnica del linfonodo sentinella, gli interventi di quadrantectomia o mastectomia per carcinoma mammario erano di regola associati alla *linfadenectomia ascellare radicale ovvero all'asportazione dei linfonodi di I-III livello.*

La **linfadenectomia ascellare radicale** consiste nell'asportazione di tutti i linfonodi ascellari di I° (situati lateralmente al margine laterale del muscolo piccolo pettorale: sono una quindicina), II° (situati dietro al muscolo piccolo pettorale: sono tre o quattro) e III° livello (situati medialmente al muscolo piccolo pettorale: sono due o tre). Negli interventi conservativi la dissezione linfonodale viene

praticata in continuità con l'exeresi mammaria solo quando il tumore è situato al quadrante supero-esterno della mammella; in caso contrario si ricorre ad una incisione separata.

**Il linfedema** dell'arto superiore omolaterale, legato alla disconnessione e interruzione delle vie linfatiche per l'asportazione dei linfonodi, rappresenta ancora oggi, pur con l'avvento della chirurgia conservativa, una delle complicanze più frequenti e più temute dello svuotamento ascellare.

Attualmente l'incidenza del linfedema nelle pazienti sottoposte ai diversi tipi di chirurgia radicale e conservativa è del 10% circa.

Un linfedema non correttamente trattato (con terapie riabilitative precoci) può andare incontro ad un processo di cronicizzazione per fenomeni di fibrosi tessutale.

### **3.2 Basi Fisiopatologiche della tecnica del linfonodo sentinella e tecnica di identificazione**

Al fine di evitare gli esiti invalidanti della linfadenectomia ascellare radicale (es linfedema e parestesie dell'arto superiore omolaterale, difficoltà ai movimenti del cingolo scapolare) è dunque stata recentemente introdotta nella pratica clinica la tecnica chirurgica conservativa definita del "**linfonodo sentinella**", ormai validata a livello internazionale da numerosi studi clinici.

Questa tecnica trova la propria giustificazione fisiopatologica nell'osservazione che la diffusione metastatica delle cellule neoplastiche, dal focolaio tumorale primitivo ai linfonodi ascellari, avviene in modo regolare e progressivo, senza salti di livello, dal I° al II° e da qui al III° livello ascellare.

La negatività istologica del primo linfonodo di drenaggio che riceve il flusso linfatico proveniente dall'area della mammella interessata dalla neoplasia definito "sentinella", consente di escludere quindi, con ragionevole sicurezza, l'interessamento metastatico dell'intera catena linfonodale ascellare, evitando alla paziente una inutile dissezione ascellare completa.

La positività istologica del linfonodo sentinella indica una diffusione regionale della neoplasia e comporta il ricorso in caso di malattia macrometastatica alla linfadenectomia ascellare totale per rimuovere ulteriori localizzazioni metastatiche linfonodali.

L'utilizzo della tecnica del linfonodo sentinella richiede necessariamente una stretta collaborazione tra chirurgo e medico nucleare, per cui può essere praticata solo in centri sufficientemente specializzati ed attrezzati.

Per identificare intraoperatoriamente il linfonodo sentinella, alcune ore prima dell'intervento viene eseguita una linfoscintigrafia ascellare. Questa metodica prevede l'iniezione in sede peritumorale mediante l'esame clinico in caso di lesione palpabile, oppure in caso di lesione non palpabile con l'ausilio dell'ecografia, o sotto guida stereotassica mammografica in corrispondenza di un aggregato di microcalcificazioni tumorali, di una soluzione salina contenente particelle colloidali di albumina umana coniugata con Tecnezio 99m, di dimensioni comprese tra 20 e 80 nanometri. In seguito viene massaggiata l'area di inoculazione favorendo la migrazione del tracciante in sede ascellare. A questo punto vengono scattati dei radiogrammi del linfonodo sentinella e viene eseguito



un tatuaggio cutaneo sulla proiezione del linfonodo allo scopo di facilitarne l'identificazione intraoperatoria.

Alcune ore dopo l'inoculazione del tracciante radioattivo, l'utilizzo di una sonda per chirurgia radioguidata, passata lentamente in corrispondenza dei linfonodi del cavo ascellare, consente di individuare la zona ascellare di maggiore emissione del segnale. In tale sede si esegue una piccola incisione cutanea, attraverso cui si inserisce la sonda, rivestita da una guaina sterile. Il primo linfonodo "caldo" che ha filtrato il liquido linfatico trattenendo il radiocolloide, e che quindi emette il segnale più intenso, rappresenta il primo linfonodo drenante l'area neoplastica ovvero il *linfonodo sentinella*. Esso viene asportato in modo selettivo ed esaminato istologicamente, al fine di evidenziare la presenza di focolai tumorali metastatici. Una volta asportato il linfonodo sentinella si controlla con la sonda il livello di emissione del fondo ovvero della sede in cui è stato prelevato il sentinella. Nel caso in cui non si rilevino ulteriori emissioni significative, non si asportano altri linfonodi; al contrario, nel caso in cui la sonda rilevi un altro "hot spot" si potrebbe procedere all'asportazione anche di tale linfonodo classificandolo come "linfonodo adiacente al sentinella".

La sonda per chirurgia radioguidata, dotata di una elevata sensibilità, al fine di poter rilevare anche attività radioattive gamma molto basse, è costituita da un piccolo cilindro metallico, all'interno del quale è posizionato in genere un cristallo di ioduro di sodio. Essa è collegata ad un apparecchio che elabora il segnale captato, che viene trasformato sia in un segnale analogico, evidenziato su un display, sia in un segnale acustico intermittente (cps = colpi al secondo). L'intensità e la frequenza del segnale acustico sono direttamente proporzionali all'attività radiante riscontrata nella zona esaminata.

#### Aspetti di radioprotezione

L'applicazione della tecnica del linfonodo sentinella non determina problemi significativi di radioprotezione, in quanto le dosi di radioattività somministrate ed assorbite sono molto modeste.

- Le pazienti sono esposte, a livello dei tessuti sani, a dosi trascurabili (dosi medie assorbite di 0,5-1 mGy), che sono considerate prive di potenzialità carcinogenetiche.
- Gli operatori sanitari (chirurghi, ferristi, medici nucleari, anatomopatologi) ricevono anch'essi dosi di radiazioni molto basse, che non rendono necessaria una sorveglianza fisica di tipo

radioprotezionistico. Si è calcolato, ad esempio, che la dose assorbita dalle mani di un chirurgo, che esegua la tecnica del linfonodo sentinella su 100 pazienti, è più di cento volte inferiore ai limiti di dose annui stabiliti per la popolazione dalle Raccomandazioni ICRP 60 e dal Decreto Legislativo 230/95.

### **3.3 L'esame istologico del linfonodo sentinella**

Il linfonodo sentinella deve essere analizzato in modo molto attento da un anatomopatologo esperto in ambito senologico.

Esistono a questo proposito due possibili modalità operative a seconda dell'organizzazione della breast unit:

- Biopsia del linfonodo sentinella eseguita durante l'intervento sulla ghiandola mammaria: in questo caso l'esame istologico viene eseguito intraoperatoriamente su sezioni criostatiche. Ovviamente tale metodica ha il vantaggio di prevedere una unica seduta chirurgica, ma può comportare problemi logistici e limitazioni legate alla brevità del tempo a disposizione dell'anatomopatologo per l'analisi accurata delle sezioni istologiche linfoghiandolari.
- Biopsia del linfonodo sentinella eseguita in regime di day surgery, in anestesia locale, prima dell'intervento sulla mammella: in questo caso un esame istologico approfondito del linfonodo sentinella viene condotto extraoperatoriamente, con intervento di quadrantectomia e (in caso di positività del linfonodo sentinella ) di linfadenectomia ascellare completa solo in un secondo

tempo. Questa modalità operativa consente una maggiore accuratezza diagnostica, riducendo l'incidenza di falsi negativi. La recente introduzione, accanto alla valutazione istologica routinaria con ematossilina-eosina, di sezioni analizzate con metodiche immunocitochimiche (anticorpi anticitocheratine), ha consentito di identificare anche singole cellule tumorali metastatiche (*micrometastasi del linfonodo sentinella*), migliorando ulteriormente l'affidabilità della metodica. Questa metodica consente l'analisi del linfonodo sentinella in toto ed è definita "One Step Nucleic Acid amplification" (OSNA). Essa si basa sulla analisi della presenza di RNA per la CK18 espressa elettivamente dai carcinomi mammari. OSNA definisce 3 categorie diagnostiche: OSNA-: linfonodo negativo e con presenza di livelli di RNA riconducibili a "cellule tumorali isolate"; OSNA+: presenza di micrometastasi; OSNA++: presenza di macrometastasi.<sup>17</sup>

---

<sup>17</sup> Cuppone F, Bria E, Carlini P, et al. Taxanes as primary chemotherapy for early breast cancer. Meta-analyses of randomized trials. Cancer 2008;113: 238-246.

### **3.4 Applicazione della tecnica del linfonodo sentinella e affidabilità**

Nelle pazienti con carcinoma invasivo in stadio clinico I-II e linfonodi clinicamente negativi o con linfonodi clinicamente sospetti ma con successivo agoaspirato negativo deve essere eseguita la dissezione selettiva del linfonodo sentinella.

Nelle forme estese di DCIS possono essere talvolta identificati a posteriori con l'esame istologico focolai di microinvasione e/o infiltrazione. La biopsia del linfonodo sentinella può trovare indicazione in presenza di multipli cluster di microcalcificazioni, in caso di lesioni estese tali da necessitare un trattamento chirurgico radicale o nelle pazienti in cui il trattamento chirurgico può compromettere la successiva procedura di biopsia del linfonodo sentinella (mastectomia).<sup>18</sup>

---

<sup>18</sup> Lyman GH, Giuliano AE, Mark R. Somerfield MR, et al. American Society of Clinical Oncology Guideline Recommendations for Sentinel Lymph Node Biopsy in Early-Stage Breast Cancer. *J Clin Oncol* 2005;23:7703-7720; Veronesi U, Paganelli G, Viale G, et al. A randomized comparison of sentinel-node biopsy with routine axillary dissection in breast cancer. *N Engl J Med* 2003;349:546-553. Veronesi U, Viale G, Paganelli G, et al. Sentinel lymph node biopsy in breast cancer. Ten year results of a randomized controlled study. *Ann Surg* 2010;251:595-600.

### **3.5 Controindicazioni all'applicazione della tecnica del linfonodo sentinella**

La tecnica del linfonodo sentinella è controindicata:

- in pazienti con linfonodi ascellari clinicamente sospetti;
- in pazienti con tumori T4 e nel carcinoma infiammatorio.

In questi ultimi casi è indicato il ricorso alla dissezione ascellare radicale con l'asportazione di almeno 10 linfonodi dal momento che il rischio di metastasi ascellari è elevato (60-65%). Studi recenti evidenziano che nelle pazienti con carcinoma mammario invasivo  $\leq T2$  e N0, sottoposte a intervento mammario conservativo, con micrometastasi nel linfonodo sentinella, la dissezione ascellare potrebbe essere omessa.<sup>19</sup> E' invece controversa l'omissione della dissezione ascellare completa in caso di mastectomia dal momento che verrebbe omessa la radioterapia adiuvante che si è dimostrata capace di distruggere eventuali focolai tumorali residui nei linfonodi di I-II livello.

---

<sup>19</sup> Galimberti V, Cole BF, Zurrada S et al. Axillary dissection versus no axillary dissection in patients with sentinel-node micrometastases (IBCSG 23-01): a phase 3 randomised controlled trial. *Lancet Oncol.* 2013;14:297-305

Nelle pazienti con carcinoma invasivo e linfonodi ascellari clinicamente negativi candidate a chemioterapia neoadiuvante, la dissezione selettiva del linfonodo sentinella prima della chemioterapia neoadiuvante (o primaria) potrebbe essere presa in considerazione valutando ogni singolo caso e discutendo tale opzione con la paziente (Studio SENTINA) in quanto tale atteggiamento potrebbe evitare la dissezione ascellare al momento della chirurgia, se il linfonodo sentinella risultasse negativo.<sup>20</sup>

La negatività istologica del linfonodo sentinella ha un valore predittivo negativo superiore al 96%. Ciò significa che la non evidenziazione di focolai metastatici tumorali a livello del linfonodo sentinella è fortemente indicativa della negatività istologica di tutti gli altri linfonodi ascellari e consente quindi di evitare la dissezione ascellare completa, con le conseguenti complicanze precoci e tardive correlate con questa procedura.

---

<sup>20</sup> Kuehn T, Bauerfeind I, Fehm T et al. Sentinel-lymph-node biopsy in patients with breast cancer before and after neoadjuvant chemotherapy (SENTINA): a prospective, multicentre cohort study. *Lancet Oncol.* 2013;14:609-618.



### **3.6 Trattamento delle pazienti con falsa negatività del linfonodo sentinella e complicanze della tecnica**

Si intendono per falsi negativi i casi in cui il linfonodo sentinella risulti intraoperatoriamente negativo (esame estemporaneo al congelatore), ma successivamente positivo ad un più attento esame istopatologico. Ciò accade in meno del 3% dei casi.<sup>21 22</sup>

In presenza di positività istologica del linfonodo sentinella, dopo esame intraoperatorio falsamente positivo, si raccomanda di completare l'intervento chirurgico, in seconda seduta, con la linfadenectomia ascellare completa.

La tecnica del linfonodo sentinella consente come detto di ridurre l'incidenza di linfedemi all'arto superiore, rispetto alla dissezione ascellare completa.

Il tasso di **linfedemi** dopo biopsia del linfonodo sentinella è di circa il 3%.

---

<sup>21</sup> P. Fenaroli, P. Tondini et al.: "Axillary sentinel node biopsy under local anaesthesia in early breast cancer", *Ann Oncol* 2000; 11: 1617-1618.

<sup>22</sup> Forza Operativa Nazionale sul Carcinoma Mammario: "Biopsia del linfonodo sentinella", in *Linee guida* Marzo 2001, 155-159.

Va tuttavia rilevato che l'incidenza di linfedemi, dopo linfadenectomia differita (per linfonodi sentinella falsamente negativi o per ripresa di malattia a livello ascellare), è di circa il 17%, superiore quindi a quella riscontrata dopo linfadenectomia primaria (probabilmente perché si reinterviene su un'area già chirurgicamente manipolata).

### **3.7 Follow-up delle pazienti**

Le pazienti sottoposte ad intervento conservativo con biopsia del linfonodo sentinella devono essere sottoposte ad un follow-up standard, cioè con visita inizialmente ogni sei mesi, quindi ogni anno, e con mammografia annuale.

La visita periodica deve comprendere un accurato esame clinico di entrambe le mammelle o della cute della parete toracica in caso di mastectomia e delle stazioni linfoghiandolari ascellari e sovraclaveari. Qualora si rilevi l'ingrossamento di uno o più linfonodi, può essere utile l'esecuzione di una ecografia ascellare e di un eventuale agoaspirato.

In caso di ripresa di malattia a livello ascellare è necessario ricorrere alla linfadenectomia ascellare completa differita.

### 3.8 Complicanze

#### COMPLICANZE ACUTE POST-CHIRURGICHE

##### Dolore locale post-chirurgico.

Disestesie all'ascella e dell'arto superiore omolaterali: quasi tutte le donne lamentano, dopo l'intervento disestesie e parestesie, quali una sensazione di "cuscinetto" o di ipoestesia a livello dell'ascella e della regione postero-mediale del braccio. Questi sintomi possono essere transitori o permanenti se causati dalla lesione del nervo intercostobrachiale. Al fine di evitare posture scorrette indotte da tali disestesie, si consiglia di invitare la paziente ad una precoce mobilizzazione (dapprima passiva, in seguito attiva), dell'arto. Questo consente una rapida ripresa funzionale con conseguente stimolazione del circolo linfo-venoso.

Linfangite dell'arto superiore omolaterale: un arrossamento all'arto superiore, uniforme o a chiazze, accompagnato da un aumento della temperatura corporea è indicativo di linfangite. La terapia prevede l'utilizzo di antibiotici (amoxicillina) e FANS.

Ematoma: all'intervento chirurgico può seguire la comparsa di ematoma cutaneo in corrispondenza della ferite chirurgica. Esso si riassorbe e non deve allarmare il paziente.

Sieroma: Al termine di un intervento di mastectomia o di dissezione ascellare radicale si accumulano secrezioni dapprima ematiche poi in seguito più sierose. Dopo la rimozione del drenaggio ascellare può essere necessario aspirare mediante una siringa il siero in eccesso, tenendo presente che comunque la paziente potrà essere più a rischio di eventuali infezioni.

## COMPLICANZE CRONICHE POST-CHIRURGICHE

Sindrome della mammella fantasma: le pazienti mastectomizzate riferiscono, fin dai primi giorni dopo l'intervento, dolore alla mammella (che in realtà non c'è più), accompagnato da formicolii, bruciori, tensione mammaria simil pre-mestruale. Questa sindrome è particolarmente frequente. Per motivi non ancora completamente chiariti. Verrà quindi instaurata una terapia atta a migliorare sia l'aspetto fisico sia psicologico.

Deficit motorio della spalla: in seguito all'intervento possono esserci deficit motori della spalla e dell'arto superiore omolaterale

per lesione del nervo toracico anteriore, del nervo toracico lungo o del nervo toracodorsale. In questi casi potranno essere compromessi i movimenti di abduzione e di flessione dell'arto e di flessione dell'avambraccio sul braccio.

Scapola alata: tale alterazione è dovuta ad una lesione del nervo toracico lungo con deficit secondario del muscolo dentato anteriore. Consiste in una extrarotazione della scapola con avvicinamento dell'angolo inferiore scapolare alla colonna tale rotazione, dovuta all'azione incontrastata del muscolo romboide diviene particolarmente pronunciata quando l'arto superiore viene proteso in avanti. La scapola alata viene percepita meno in posizione ortostatica. Un corretto trattamento riabilitativo è in grado di risolvere nell'arco di sei mesi il deficit neuromuscolare a meno di lesioni complete e irreversibili del tronco nervoso.

Linfedema: il linfedema dell'arto superiore è correlato alla interruzione delle vie linfatiche in seguito all'asportazione dei linfonodi. Rappresenta ad oggi una delle complicanze più frequenti dopo dissezione ascellare radicale e può comparire anche dopo biopsia del linfonodo sentinella. La comparsa del linfedema costituisce un evento di grande rilevanza non solo a causa della sua frequenza, ma soprattutto per le ripercussioni di ordine funzionale,

estetico, psicologico, sociale e lavorativo che esso comporta sulla paziente.

Con l'avvento di tecniche chirurgiche più conservative e il miglioramento di quelle radioterapiche in questi ultimi anni si ha una notevole riduzione dell'incidenza e dell'entità del linfedema. Tuttavia la percentuale di pazienti che possono correre il rischio di sviluppare il linfedema dopo la dissezione ascellare è ancora alta (20-25% negli anni successivi all'intervento chirurgico fino ad un massimo di 50% in pazienti seguite con un follow-up ventennale). Il 90% dei linfedemi si sviluppa entro i 3 anni dall'intervento.

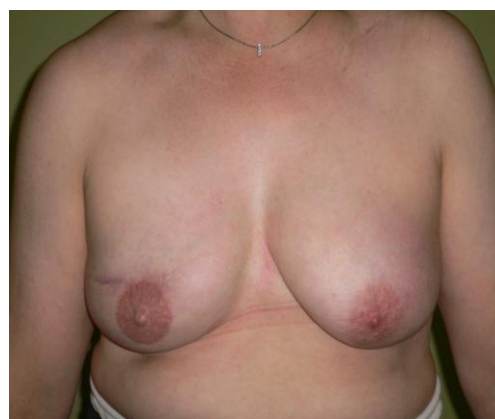L'asportazione della stazione linfatica ascellare rappresenta la causa principale di comparsa del linfedema. Questa comporta uno squilibrio locale della circolazione linfatica per cui la linfa del braccio, non potendo più defluire attraverso i vasi linfatici interrotti, ristagna nei tessuti dell'arto alimentando processi infiammatori cronici con alterazione della matrice extracellulare e della funzionalità del sistema immunitario. Infatti, in presenza di linfedema la paziente sarà più a rischio di infezioni per l'accumulo dei detriti cellulari e il blocco dei vasi linfatici che impedisce il trasporto dei linfociti e dei macrofagi al sito di infezione.

## Capitolo 4 Chirurgia oncoplastica e qualità di vita

### 4.1 Chirurgia oncoplastica

Negli ultimi anni il trattamento chirurgico del tumore della mammella si è evoluto al fine di garantire risultati estetici ottimali non modificando la radicalità oncologica dell'intervento. Questa nuova esigenza ha favorito il progressivo affermarsi di alcune tecniche chirurgiche definite "oncoplastiche".

Nel 1998 a Firenze, in occasione del Congresso di Senologia, l'EU.SO.MA. (European Society of Mastology) riunì gli esperti nazionali per discutere l'opportunità e le modalità della ricostruzione dopo intervento per tumore della mammella.



Ne derivò un importante documento conclusivo di consenso in cui si affermava che: *"la chirurgia ricostruttiva della mammella è da ritenersi parte integrante del trattamento chirurgico delle neoplasie mammarie"*.

Nella chirurgia conservativa la ricostruzione, o rimodellamento della ghiandola mammaria, si rende necessario soprattutto quando



la neoplasia è localizzata nei quadranti inferiori e centrale e talora anche nei superiori nei casi in cui la situazione lo richieda. In ogni caso il rimodellamento deve essere sempre effettuato contestualmente all'intervento.

In chirurgia demolitiva la ricostruzione della mammella può essere contestuale o differita rispetto alla mastectomia. A favore della prima depongono sicuramente vantaggi psicologici, funzionali ed economici.

La chirurgia oncoplastica rappresenta la risposta alle necessità cosmetiche/ricostruttive e di mantenimento di adeguati standard di radicalità oncologica in quanto permette l'asportazione di più ampie porzioni di tessuto rispetto a quelle che si otterrebbero con la chirurgia conservativa tradizionale, consentendo di mobilizzare il parenchima residuo per ottenere migliori risultati estetici.

Attualmente la richiesta di chirurgia oncoplastica è sempre più crescente anche in considerazione del fatto che il risultato estetico è diventato un obiettivo da raggiungere sia per il medico sia che per la donna nell'ottica di miglioramento continuo della qualità di vita delle donne operate.

La chirurgia oncoplastica, utilizzando tecniche della chirurgia plastica, non può essere standardizzata, ma programmata sulla singola paziente e sul singolo caso oncologico.

La quadrantectomia associata a radioterapia rappresenta ancora il trattamento di scelta per la maggioranza delle donne con neoplasia mammaria. Tuttavia nel 25% circa dei casi è necessario un trattamento chirurgico demolitivo. Anche nei casi di mastectomia comunque le tecniche di chirurgia oncoplastica permettono di conservare, in grande percentuale, la cute ed il complesso areola-capezzolo che rappresentano gli elementi caratterizzanti della mammella per ottenere contestualmente una ricostruzione mammaria immediata.

Questo non interferisce con il successivo follow-up oncologico della paziente, non comporta un maggior rischio di ripresa locale o sistemica di malattia e permette alle donne mastectomizzate di riconoscersi nella propria immagine corporea riducendo l'impatto psicologico generale dell'intervento.

La mastectomia con conservazione della sola cute, definita "skin sparing", descritta per la prima nel 1991, permette di conservare in maniera pressoché completa l'involucro cutaneo e il solco sottomammario ottenendo un miglioramento del risultato estetico

ed una riduzione dei rimodellamenti della mammella controlaterale necessari per migliorare la simmetria.

Le tecniche di mastectomia skin sparing hanno dimostrato la stessa validità oncologica della mastectomia tradizionale. Come già accennato, questa tecnica chirurgica prevede l'asportazione del capezzolo in considerazione dell'opinione comune che il capezzolo e i dotti retroareolari possano contenere cellule tumorali disseminate attraverso i dotti stessi. Tuttavia, studi recenti dimostrano che il complesso areola-capezzolo è coinvolto dalla malattia solo nel 5-6% dei casi. Tale percentuale scende al 3% se si escludono le neoplasie con localizzazione retroareolare, positività linfonodale e multicentricità.

L'asportazione del complesso areola-capezzolo aggrava sensibilmente la sensazione di mutilazione che la mastectomia classica comporta, nonostante le tecniche di ricostruzione permettano di ricreare la salienza del capezzolo ed il colore dell'areola tramite il tatuaggio. Spesso le donne dopo una mastectomia con ricostruzione rimangono comunque insoddisfatte dell'esito estetico. La sicurezza oncologica non può non tenere conto del risultato estetico e della soddisfazione della paziente. Intento primario della chirurgia è il controllo locale della malattia,

ma tale risultato non può prescindere dalle aspirazioni, dal desiderio e dalla soddisfazione della paziente. Per tale ragione la mastectomia "nipple sparing" con conservazione del complesso areola-capezzolo rappresenta una tecnica che viene proposta sempre più frequentemente.

L'analisi della letteratura, nonostante non si disponga di follow-up mediani molto lunghi, dimostra la sicurezza della tecnica in termini di recidive locali. La mastectomia nipple sparing rappresenta quindi un notevole salto di qualità per la preservazione dell'immagine corporea e risponde a numerose esigenze funzionali ed estetiche.

## **4.2 Qualità di vita e implicazioni psicologiche**

Una buona comunicazione, ma soprattutto la fiducia che si instaura fra chirurgo e paziente riveste un ruolo fondamentale nel processo decisionale della presa in carico prima dell'intervento.

E' importante riuscire a optare per la miglior decisione possibile che è quella che permette di trattare la neoplasia rispettando, per quanto possibile, i desideri e le aspirazioni della donna. La pianificazione del più adatto approccio chirurgico alla malattia vede due "attori principali" che ricoprono entrambi il ruolo di protagonisti: il medico e la paziente.

Una buona comunicazione non prevede solamente una parte informativa di "nozioni" da fornire alla paziente, ma anche un momento in cui il chirurgo verifica se questa ha compreso in maniera sufficiente ed adeguata le informazioni da lui fornite. Verifica la "comprensione" delle informazioni relative all'intervento, ma soprattutto al post operatorio, alle possibili complicanze acute e croniche, alle complicanze relative alla protesi, alla necessità di ricorrere a interventi di mastoplastica contro laterale, alla modificazione dell'immagine corporea associata con le diverse tipologie di intervento.

Naturalmente è importante il raggiungimento di esiti estetici ottimali per la paziente in quanto sono strettamente correlati con la qualità di vita e le funzioni relazionali affettivo-emotive. Per questo motivo, è importante che la paziente si senta libera di poter esprimere la propria opinione durante ogni fase del processo di pianificazione dell'approccio chirurgico. La ricostruzione mammaria fa ormai parte integrante di ogni intervento per tumore al seno in quanto permette di ristabilire al più presto un'immagine corporea più accettabile per la donna dopo l'intervento demolitivo.

Diversi studi hanno evidenziato che la conservazione del capezzolo comporta un significativo miglioramento del vissuto successivo alla modificazione dell'immagine corporea che la donna si trova ad affrontare dopo l'intervento.

Sebbene le diverse tecniche di chirurgia oncoplastica e la mastectomia nipple-sparing permettano di ridurre l'impatto psicologico dell'intervento migliorando la qualità di vita, questa però non deve essere confusa con il concetto di bellezza dominante proposto dai media e dalla nostra società, dove viene esasperata la perfezione dell'immagine corporea. Importante è in questi casi fornire un supporto psicologico alla donna durante le varie fasi del cambiamento. L'esperienza della psicoterapia con le donne che si

ammalano di tumore mostra spesso, che una malattia grave come il cancro può divenire un evento catalizzatore per raggiungere, se opportunamente rielaborato, uno stato di benessere interno. L'elaborazione può sicuramente aiutare la paziente a superare la perdita di una parte di sé, il lutto, la costruzione di una nuova immagine corporea e talvolta una capacità nuova di vivere la vita e affrontare le difficoltà.

## **Conclusioni**

Il percorso diagnostico e terapeutico che le donne con tumore al seno devono affrontare è lungo e accompagnato da molteplici preoccupazioni, sensazioni fisiche ed emotive che influenzano la qualità della vita.

La diagnosi di tumore alla mammella cambia la vita di una donna e delle persone a lei care. Questi cambiamenti sono difficili da gestire come le emozioni, le incertezze sul futuro, soprattutto quelle riguardanti gli aspetti di vita quotidiana ( lavoro, rapporti familiari e sociali), la modificazione della propria immagine corporea e la paura che si presenti una recidiva della malattia.

L'iter diagnostico terapeutico della donna con neoplasia mammaria ha implicazioni fisiche, psico-emotive e sociali che ne influenzano la qualità della vita.

L'assistenza erogata deve andare oltre agli aspetti patologici della cura del tumore ed è per questo motivo che risulta fondamentale fornire alla donna un'assistenza personalizzata e attuare una “ presa in carico olistica”. Proprio in quest'ottica la chirurgia mammaria deve essere uno strumento individualizzato attraverso cui la qualità di vita è rispettata quanto la radicalità oncologica.



## Bibliografia

1. Lakhani SR, Ellis IO, Schnitt SJ, Tan PH, Van de Vijver MJ. WHO Classification of Tumours of the Breast 2012, 4th ed.
2. Berrino F, Micheli A. Ormoni, fattori costituzionali, dieta e carcinoma mammario. *Attualità in Senologia* 2005; 44:12-21.
3. Veronesi U. *"Manuale di Senologia oncologica"*. Masson, Milano, 1995.
4. Hackshaw AK, Paul EA. Breast self-examination and death from breast cancer:a meta-analysis. *Brit J Cancer* 2003;88:1047-1053.
5. Baines CJ, Miller AB, Bassett AA. Physical examination. Its role as a single screening modality in the Canadian National Breast Screening Study. *Cancer* 1989;63:1816-1822.
6. JK. Lee NC, Thames SF. Findings from 752081 clinical breast examinations reported to a national screening program from 1995 through 1998. *J Natl Cancer Inst* 2000;92:971-976.
7. Hollowell L, Price E, Arasu V, Wisner D, Hylton N, Joe B. Lesion morphology on breast MRI affects targeted ultrasound correlation rate. *Eur Radiol*. 2014 Dec 12.
8. Lee KA. Breast imaging reporting and data system category 3 for magnetic resonance imaging. *Top Magn Reson Imaging*. 2014 Dec;23(6):337-44. ; Spick C, Szolar DH, Preidler KW, Tillich M, Reittner P, Baltzer PA. Breast MRI used as a problem-solving tool reliably excludes malignancy. *Eur J Radiol*. 2015 Jan;84(1):61-4
9. Dupont W.D., Parl F.F., Hartmann W.H., Brinton L.A., Winfield A.C., Worrell J.A., Schuyler P.A., Plummer W.D. *Breast cancer risk associated with proliferative breast disease and atypical hyperplasia* *Cancer*, 71: 1258-1265, 1993
10. L. Wiechmann and H. M. Kuerer, "The molecular journey from ductal carcinoma in situ to invasive breast cancer," *Cancer*, vol. 112, no. 10, pp. 2130–2142, 2008
11. Dal gennaio 2010 è in uso il sistema di classificazione TNM rivisto dall'American Joint Committee on Cancer (AJCC-settima edizione)

12. Garcia Etienne CA, Borgen PI, Update on the indications for nipple - sparing mastectomy. *J Support Oncol.* 2006 May; 4 (5): 225-30
13. Meijers-Heijboer H, van Geel B, van Putten WL, et al. Breast cancer after prophylactic bilateral mastectomy in women with BRCA 1 or BRCA2 mutation. *N Engl J Med* 2001;345:159-164.
14. Boughey JC, Khakpour N, Meric-Bernstam F, et al. Selective use of sentinel lymph node surgery during prophylactic mastectomy. *Cancer* 2006; 107:1440-1447.
15. Petit JY, Veronesi U, Orecchia R, Rey P, Martella S, Didier F, Viale G, Veronesi P, Luini A, Galimberti V, Bedolis R, Rietjens M, Garusi C, De Lorenzi F, Bosco R, Manconi A, Ivaldi GB, Youssef O. Nipple sparing mastectomy with nipple areola intraoperative radiotherapy: one thousand and one cases of a five years experience at the European institute of oncology of Milan (EIO). *Breast Cancer Res Treat.* 2009.
16. Garcia-Etienne CA, Cody Iii HS 3rd, Disa JJ, Cordeiro P, Sacchini V. Nipple - sparing mastectomy: initial experience at the Memorial Sloan-Kettering Cancer Center and a Kettering Cancer Center and a Kettering Cancer Center and comprehensive review of literature. *Breast J.* 2009 Jul-Aug;15(4):440-9
17. Cuppone F, Bria E, Carlini P, et al. Taxanes as primary chemotherapy for early breast cancer. Meta-analyses of randomized trials. *Cancer* 2008;113: 238-246.
18. Lyman GH, Giuliano AE, Mark R. Somerfield MR, et al. American Society of Clinical Oncology Guideline Recommendations for Sentinel Lymph Node Biopsy in Early-Stage Breast Cancer. *J Clin Oncol* 2005;23:7703-7720; Veronesi U, Paganelli G, Viale G, et al. A randomized comparison of sentinel-node biopsy with routine axillary dissection in breast cancer. *N Engl J Med* 2003;349:546-553. Veronesi U, Viale G, Paganelli G, et al. Sentinel lymph node biopsy in breast cancer. Ten year results of a randomized controlled study. *Ann Surg* 2010;251:595-600.
19. Galimberti V, Cole BF, Zurrada S et al. Axillary dissection versus no axillary dissection in patients with sentinel-node micrometastases

- (IBCSG 23-01): a phase 3 randomised controlled trial. *Lancet Oncol.* 2013;14:297-305
20. Kuehn T, Bauerfeind I, Fehm T et al. Sentinel-lymph-node biopsy in patients with breast cancer before and after neoadjuvant chemotherapy (SENTINA): a prospective, multicentre cohort study. *Lancet Oncol.* 2013;14:609-618.
  21. P. Fenaroli, P. Tondini et al.: "Axillary sentinel node biopsy under local anaesthesia in early breast cancer", *Ann Oncol* 2000; 11: 1617-1618.
  22. Forza Operativa Nazionale sul Carcinoma Mammario: "Biopsia del linfonodo sentinella", in *Linee guida* Marzo 2001, 155-159.

## Sitografia

1. [www.aiom.it](http://www.aiom.it)
2. <http://www.airc.it>
3. <http://www.farmacoecura.it>
4. <http://www.senology.it/>
5. <https://www.ieo.it>
6. <http://www.cancercenter.it/>
7. <http://www.donneandos.it/>
8. <http://www.senologia.it/>
9. <http://www.medicitalia.it/>
10. <http://www.reteoncologica.it>
11. [www.psicologiitalia.it](http://www.psicologiitalia.it)
12. [www.tumoreal seno.it](http://www.tumoreal seno.it)